Jornal Paranaense de Pediatria

EDITORES

Paulo Breno Noronha Liberalesso
Médico do Departamento de Neuropediatria e Neurofisiologia do Hospital Pequeno Príncipe; Supervisor do Programa de Residência Médica em Neuropediatria do Hospital Pequeno Príncipe; Médico Responsável pelo Laboratório de EEG Digital do Hospital da Cruz Vermelha Brasileira.

Sérgio Antônio Antoniuk
Professor Adjunto do Departamento de Pediatria da Universidade Federal do Paraná, Disciplina de Neuropediatria; Coordenador do Centro de Neuropediatria do Hospital de Clínicas (CENEP).

EDITORES ASSOCIADOS

Aristides Schier da Cruz
Professor Adjunto do Departamento de Pediatria da Faculdade Evangélica de Medicina do Paraná, Disciplina de Gastroenterologia Pediátrica.

Eliane Mara Cesário Pereira Maluf
Professora do Departamento de Clínica Médica da Universidade Federal do Paraná; Mestre em Pediatria e Doutora em Clínica Médica pela Universidade Federal do Paraná; Membro do Departamento de Cuidados Primários da Sociedade Brasileira de Pediatria.

Donizetti Dimer Giamberardino Filho
Pediatra Diretor do Hospital Infantil Pequeno Príncipe

Gilberto Pascolat
Preceptor da Residência Médica de Pediatria do Hospital Universitário Evangélico de Curitiba.

José Eduardo Carreiro
Professor Assistente do Departamento de Pediatria da Universidade Federal do Paraná.

Luiza Kazuko Moriya
Professora Assistente do Departamento de Pediatria da Universidade Estadual de Londrina

CONSELHO EDITORIAL

Alfredo Löhr
Professor de Clínica Pediátrica da Pontifícia Universidade Católica do Paraná, Disciplina de Neuropediatria.

Carlos A. Riedi
Professor de Pediatria da Universidade Federal do Paraná, Disciplina de Alergia-Pneumologia Pediátrica.

Carmem Austrália Paredes Marcondes Ribas
Professora Assistente do Departamento de Pediatria da Faculdade Evangélica de Medicina do Paraná.

César Sabbaga
Preceptor da Residência Médica em Cirurgia Pediátrica do Hospital Infantil Pequeno Príncipe - Pontifícia Universidade Católica do Paraná.

Daltro Zunino
Professor Colaborador da Faculdade Evangélica de Medicina do Paraná, Disciplina de Nefrologia Pediátrica.

Evanguelia Athanasio Shwetz
Professora Assistente do Departamento de Pediatria da Faculdade Evangélica de Medicina do Paraná, Disciplina de Neonatologia.

Herberto José Chong Neto
Pesquisador Associado do Serviço de Alergia e Imunologia Pediátrica, Hospital de Clínicas, Universidade Federal do Paraná; Doutor em Medicina Interna, UFPR; Pós-Doutor em Saúde da Criança e do Adolescente, UFPR; Professor Titular de Medicina da Universidade Positivo.

Isac Bruck
Professor Assistente do Departamento de Pediatria da Universidade Federal do Paraná, Disciplina de Neuropediatria.

Ismar Strachmann
Professor de Clínica Pediátrica da Pontifícia Universidade Católica do Paraná, Disciplina de Terapia Intensiva.

José Carlos Amador
Doutor em Pediatria pela UNICAMP. Pós-Doctor em Nutrição Enteral e Parenteral pela Universidade de Maastricht - Holanda. Professor Adjunto da Universidade Estadual de Maringá.

Kerstin Taniguchi Abagge
Professora Assistente do Departamento de Pediatria da Universidade Federal do Paraná, Disciplina de Dermatologia Pediátrica.

Lucia Helena Coutinho dos Santos
Professora Adjunta do Departamento de Pediatria da Universidade Federal do Paraná, Disciplina de Neuropediatria.

Luiz Antônio Munhoz da Cunha
Chefe do Serviço de Ortopedia Pediátrica do Hospital Infantil Pequeno Príncipe.

Mara Albonei Pianovski
Professora Assistente do Departamento de Pediatria da Universidade Federal do Paraná, Disciplina de Hematopediatria.

Margarida Fatima Fernandes Carvalho
Professora Adjunta de Pediatria da Universidade Estadual de Londrina, Doutora em Pediatria pela Universidade de São Paulo.

Marina Hideko Asshiyde
Professora de Clínica Pediátrica da Pontifícia Universidade Católica do Paraná, Disciplina de Infectologia Pediátrica.

Mário Vieira
Preceptor em Gastroenterologia da Residência Médica em Pediatria do Hospital Infantil Pequeno Príncipe, Pontifícia Universidade Católica do Paraná.

Milton Elias de Oliveira
Professor da Faculdade de Medicina da Universidade do Oeste do Paraná - Cascavel.

Mitsuru Miyaki
Professor Titular do Departamento de Pediatria da Universidade Federal do Paraná, Disciplina de Neonatologia.

Nelson Augusto Rosário Filho
Professor Titular do Departamento de Pediatria da Universidade Federal do Paraná, Disciplina de Alergia e Imunologia.

Nelson Itiro Miyague
Professor Adjunto do Departamento de Pediatria da Universidade Federal do Paraná, Disciplina de Cardiologia Pediátrica.

Rosana Marques Pereira
Professora Adjunta do Departamento de Pediatria da Universidade Federal do Paraná, Disciplina de Endocrinologia Pediátrica.

DIRETORIA SPP - TRIÊNIO 2010-2012

Presidente: *Darci Vieira da Silva Bonetto (Curitiba)*
Presidente de Honra: *Aristides Schier da Cruz (Curitiba)*
1º Vice-Presidente: *Mitsuru Miyaki (Curitiba)*
2º Vice-Presidente: *Sérgio Antoniuk (Curitiba)*
3º Vice-Presidente: *Kennedy Long Schisler (Foz do Iguaçu)*
4º Vice-Presidente: *José Carlos Amador (Maringá)*

Secretário Geral: *Tony Tannous Tahan (Curitiba)*
1ª Secretária: *Cristina Rodrigues da Cruz (Curitiba)*
2º Secretário: *Renato Tamehiro (Cascavel)*

Tesouraria
1º Tesoureiro: *Gilberto Pascolat (Curitiba)*
2ª Tesoureira: *Eliane Mara Cesário Pereira Maluf (Curitiba)*

Conselho Fiscal: *Aristides Schier da Cruz (Curitiba), Diether H. Garbers (Curitiba), Donizetti Dimer Giamberardino Filho (Curitiba), Eliane Mara Cesário Pereira Maluf (Curitiba), Nelson Augusto Rosário Filho (Curitiba)*

Comissão de Sindicância: *Alléssio Fiori Sandri Junior (Umuarama), Gilberto Saciloto (Guarapuava), Mário César Vieira (Curitiba), Milton Macedo de Jesus (Londrina), Regina Paula Guimarães V. Cavalcante da Silva (Curitiba), Wilma Suely Ribeiro Reque (Ponta Grossa)*

Conselho Consultivo: *Antonio Carlos Sanseverino Filho (Maringá), Carlos Frederico Oldenburg Neto (Curitiba), Claudete Teixeira K. Closs (Curitiba), Geraldo Miranda Graça Filho (Curitiba), Rosangela de Fatima I. Garbers (Curitiba), Vânia Oliveira de Carvalho (Curitiba), Vitor Costa Palazzo (Curitiba)*

Diretoria de Defesa Profissional
Coordenador: *Armando Salvatierra Barroso (Curitiba), Álvaro Luiz de Oliveira (Londrina), Antonio Carlos Sanseverino Filho (Maringá), Luiz Ernesto Pujol (Curitiba), Mario Marcondes Marques Junior (Curitiba), Maristela Gomes Gonçalves (Curitiba), Gregor Paulo Chermikoski Santos (Curitiba)*

Diretoria de Patrimônio: *Marcelo Henrique de Almeida (Curitiba)*

Diretoria de Informática: *Dorivâm Celso Nogueira (Curitiba)*

Diretoria de Eventos Científicos
Coordenadora: *Rosane Cristina Viana Mingot (Curitiba), Du Su Ying (Curitiba), Julio Cesar Pereira Dias (Curitiba), Kerstin Taniguchi Abagge (Curitiba), Marcos Antonio da Silva Cristovam (Cascavel), Sérgio Fujimura (Curitiba), Tsukio Obu Kamoi (Curitiba)*

Comissão de Educação Continuada
Coordenador: *Wilmar Gumarães (Curitiba), Camilo Antonio de Lima (Foz do Iguaçu), Ligia Silvana Lopes Ferrari (Londrina), Lucio Esteves Junior (Maringá), Marcos Antonio da Silva Cristovam (Cascavel), Margarida de Fátima Fernandes Carvalho (Londrina)*

Comitê Assessor de Trabalhos Interinstitucionais
Ana Lucia Figueiredo Sarquis (Curitiba), Iolanda Maria Novadzki (Curitiba), Lenira Maria Smanhotto Facin (Curitiba), Sandra Lucia Schuler (Curitiba)

Ouvidoria
Luiz Ernesto Pujol (Curitiba)

Departamento de Residência
Coordenador: *Paulo Breno Noronha Liberalesso (Curitiba)*
Hospital Pequeno Príncipe
Adriana Chassot Bresolin (Cascavel) - HU do Oeste do Paraná
Angela Sara Jamusse de Brito (Londrina)
Hospital Regional do Norte do Paraná
Gilberto Pascolat (Curitiba) - Hospital Evangélico
Lucio Esteves Junior (Maringá) - Hospital Estadual de Maringá
Regina Paula Guimarães Vieira (Curitiba) - Hospital de Clínicas
Sandra Lange Zapone Melek (Curitiba) - Hospital Angelina Caron

Grupo de Trabalho da Dor
Luciane Valdez (Curitiba)

Grupo de Trabalho do Meio Ambiente
Darci Vieira da Silva Bonetto (Curitiba), Denise Siqueira de Carvalho (Curitiba), Eliane Mara Cesário Pereira Maluf (Curitiba)

DEPARTAMENTOS CIENTÍFICOS DA SOCIEDADE PARANAENSE DE PEDIATRIA

Departamento de Adolescência
Beatriz Elizabeth Bagatin V. Bermudez
Departamento de Aleitamento Materno
Lúcia Helena Nascimento Tonon
Departamento de Alergia - Imunologia
Adriana Vidal Schmidt
Departamento de Cardiologia
Nelson Itiro Miyague
Departamento de Dermatologia
Susana Giraldi
Departamento de Endocrinologia
Geraldo Miranda Graça Filho
Departamento de Gastroenterologia
Mario César Vieira
Departamento de Infectologia
Marion Burger
Departamento de Nefrologia
Thaís Pereira Cardoso
Departamento de Neonatologia
Gislayne Castro e Souza de Nieto
Departamento de Neurologia
Paulo Breno Noronha Liberalesso
Departamento de Pneumologia
Carlos Roberto Lebar Benchon Massignan
Departamento de Saúde Mental
Jussara Ribeiro S. Varassin
Departamento de Segurança da Criança e do Adolescente
Renato H. Moriya
Departamento de Suporte Nutricional
Vanessa Yumie Salomão W. Liberalesso
Departamento de Nutrologia
Jocemara Gurmini
Departamento de Terapia Intensiva
Luiza Kazuko Moriya

Referência em Genética
Salmo Raskin, Neiva Isabel Rodrigues Magdalena
Referência em Hemato-Oncologia
Leniza Costa Lima
Referência em Oftalmologia
Ana Tereza Moreira
Referência em Ortopedia
Edilson Forlin
Referência em Otorrinolaringologia
Rodrigo Guimarães Pereira
Referência em Reumatologia
Margarida de F. F. Carvalho

JORNAL PARANAENSE DE PEDIATRIA - ANO 13, NÚMERO 04, 2012.
O Jornal Paranaense de Pediatria é o órgão oficial da Sociedade Paranaense de Pediatria para publicações científicas.
Correspondência para: SPP - Rua Des. Vieira Cavalcanti, 550 - 80510-090 - Curitiba-PR - Tiragem: 1.000 exemplares
Sociedade Paranaense de Pediatria - Rua Des.Vieira Cavalcanti, 550 Telefone: 41 3223-2570 Fax: 41 3324-7874 Curitiba-PR

Http://www.spp.org.br e-mail: sppediatria@hotmail.com
Projeto gráfico, diagramação e editoração: Fidellize Marketing Ltda. Tel.: 41 9231-6247 fidellize25@yahoo.com.br Curitiba-PR

EDITORIAL

Ter estado a frente da SPP nestes três últimos anos foi uma experiência importante, pois aprendi melhor a dinâmica de uma Sociedade Científica. O motor propulsor que nos levou a conquistar algumas coisas foi a responsabilidade e a perseverança, assim como a dedicação e compromisso dos Departamento Científicos.

A gestão está chegando ao final e aproveito para nominar as pessoas que comporão a nova diretoria eleita:

Presidente – Gilberto Pascolat (Curitiba)
Presidente de Honra – Darci Vieira da Silva Bonetto (Curitiba)
1º Vice Presidente – Donizetti Dimer Giamberardino Filho (Curitiba)
2º Vice Presidente – Milton Macedo de Jesus (Londrina)
3º Vice Presidente – José Carlos Amador (Maringá)
4º Vice Presidente – Marcos Antônio da Silva Cristovam (Cascavel)
Secretário Geral – Paulo Ramos David João (Curitiba)
1º Secretário – Mário Marcondes Marques Jr. (Curitiba)
2º Secretário – Luiz Carlos Busnardo (Londrina)
1º Tesoureiro – Maurício Marcondes Ribas (Curitiba)
2º Tesoureiro – Cristina Rodrigues da Cruz (Curitiba)

Conselho Fiscal
Aristides Schier da Cruz (Curitiba)
Nelson Augusto Rosário Filho (Curitiba)
Renato Mikio Moriya (Londrina)
Eliane Mara Cesário Pereira Maluf (Curitiba)
Gilberto Saciloto (Guarapuava)

Comissão de Sindicância
Mario Eduardo Gutierrez Branco (Curitiba)
Ismar Strachman (Curitiba)
Maristela Gomes Gonçalves (Curitiba)
Danielle Caldas Bufara Rodrigues (Curitiba)
Antonio Carlos Sanseverino Filho (Maringá)

Conselho Consultivo
Antônio Carlos Bagatin (Curitiba)
Victor Horácio de Souza Costa Jr. (Curitiba)
Kennedy Schisler (Foz do Iguaçu)
Alberto Saparolli (Curitiba)
Rubens Kliemann (Curitiba)

Aos quais desejo sucesso e estarei trabalhando junto como sempre fiz nestes últimos 20 anos.

Creio que o maior feito desta gestão foi conseguir trazer o Congresso Brasileiro de Pediatria para nossa capital, o qual teve sua última edição em Curitiba há 42 anos. O Congresso será realizado no período de 8 a 12 de outubro de 2013 com muitas novidades. Solicito que cada um contribua com a divulgação, vamos fazer uma grande corrente promovendo este evento que é de todos, pois só assim poderemos trazer um grande número de profissionais aumentando cada vez mais os conhecimentos para bem atender nossas crianças e adolescentes.

Agradeço a todos e desejo um Feliz Natal e um Ano Novo com muitas possibilidades.

Abraço,

Darci Vieira da Silva Bonetto
Presidente, SPP

PEDIATRIA NO DIA A DIA

II Jornada de Saúde Mental da SPP

18 a 20 de Outubro de 2012 – Foz do Iguaçu-PR

RESUMOS DOS TRABALHOS

APOIO

P01 - APLICAÇÃO DO YOUTH SELF-REPORT FOR AGES 11-18 ENTRE ADOLESCENTES DO ENSINO FUNDAMENTAL

***Marcos Antonio da Silva Cristovam**, Sandra Regina Baggio Muzzolon, Lúcia Helena Coutinho dos Santos, Nelson Ossamu Osaku, Gleice Fernanda Costa Pinto Gabriel, Giselle Lustosa de Mello, Deisi Vanessa Franciscato, Fernanda Soares da Silva, Tenille Giacobo Pires*

Instituição: Universidade Estadual do Oeste do Paraná - Cascavel-PR e Pós-graduação em Saúde da Criança e do Adolescente da Universidade Federal do Paraná

Introdução: a adolescência é tradicionalmente conhecida como uma fase de instabilidade emocional e de explosão de crescimento, com mudanças físicas e biopsicossociais. Os transtornos mentais na adolescência são importantes não só porque resultam em sofrimento para os adolescentes e para aqueles com que convivem, mas também porque interferem no desenvolvimento psicossocial e educacional, podendo levar a transtornos psiquiátricos e de relacionamento interpessoal na vida adulta. Existem escalas de avaliação, tais como o *Youth Self-Report for Ages 11-18 (YSR)*, que abordam desde sintomas psiquiátricos em geral até áreas específicas de dificuldade do adolescente e podem ser empregadas tanto para complementar a avaliação inicial como no seguimento dos pacientes para mensurar objetivamente as alterações de quadro clínico e evolução. A utilização desses instrumentos pode auxiliar na avaliação sistemática do adolescente, identificando muitas vezes problemas que são clinicamente significativos. Objetivo: aplicar o questionário YSR visando uma triagem para transtornos mentais em adolescentes. Método: após aprovação pelo Comitê de Ética em Pesquisa da UNIOESTE, foi aplicado o questionário padrão *YSR for ages 11-18* em adolescentes de ambos os sexos, estudantes do ensino fundamental de dois colégios públicos do município de Cascavel-PR. Resultados: a idade variou de 11 a 18 anos, 118 adolescentes participaram do preenchimento do questionário *YSR for ages 11-18*, deste total, 80 (67,7%) não apresentaram nenhum sintoma para transtornos psiquiátricos; um apresentou sintoma de introversão (0,84%); queixas somáticas, ansiedade/depressão, problemas sociais e problemas de atenção ocorreu em 6 (5% cada) casos de cada; problemas de pensamento em cinco casos (4,2%); comportamento agressivo em sete casos (5,9%) e comportamento delinquente somente em um (0,84%) caso. Conclusão: a maioria dos adolescentes não apresentou tendência a transtornos mentais, 38 (32,2%) apresentaram escore clínico, sendo as síndromes mais frequentes o comportamento agressivo, a ansiedade/depressão, as queixas somáticas e os problemas sociais. Reconhecer precocemente os transtornos mentais é uma forma adequada de elaborar projetos preventivos e métodos terapêuticos, propiciando a oportunidade de intervenção adequada pelos profissionais envolvidos no atendimento à adolescência, uma etapa de desafios e desenvolvimento do ser humano.

P02 - AVALIAÇÃO DO ÍNDICE DE MASSA CORPÓREA DE ADOLESCENTES ATENDIDOS EM UMA UNIDADE BÁSICA DE SAÚDE DE CASCAVEL-PR

*Marcos Antonio da Silva Cristovam, Fernanda Soares da Silva, **Giselle Lustosa de Mello**, Deisi Vanessa Franciscato, Gleice Fernanda Costa Pinto Gabriel, Nelson Ossamu Osaku, Ingrid Sheila Zavaleta Obregon, Edirlene Doroti Wisniewski*

Instituição: Universidade Estadual do Oeste do Paraná - Cascavel-PR e Pós-graduação em Saúde da Criança e do Adolescente da Universidade Federal do Paraná

Introdução: a obesidade é considerada, em países desenvolvidos, um importante problema de saúde pública, e pela OMS, uma epidemia global. A prevalência de obesidade também está crescendo intensamente, na infância e na adolescência, e tende a persistir na vida adulta. Para rastrear obesidade, a antropometria é considerada o método mais útil por ser barato, não invasivo, universalmente aplicável, eficaz e com boa aceitação pela população. Objetivo: avaliar o estado nutricional de adolescentes atendidos em uma Unidade Básica de Saúde (UBS) especializada em medicina do adolescente do município de Cascavel-PR, de acordo com Índice de Massa Corpórea (IMC). Métodos: foi realizada revisão de prontuários de 100 adolescentes atendidos em uma UBS de Cascavel-PR, no período de janeiro/2012 a junho/2012, analisou-se peso, estatura e índice de massa corpórea (IMC), este pela fórmula: peso/(altura)2, de acordo com estes, os adolescentes foram classificados utilizando as curvas de IMC para idade entre 2-20 anos do NCHS/CDC, 2000. A classificação foi realizada da seguinte forma: IMC < P5: desnutrição e magreza, IMC 5 < P < 85: eutrófico, IMC 85 < P < 95: sobrepeso, IMC > P 95: obesidade. Resultados: A idade variou de 12 a 19 anos, dos 100 adolescentes avaliados, 53 foram do sexo feminino e 47 do sexo masculino, quanto ao estado nutricional: 5 (5%) foram classificados como desnutridos, 69 (69%) como eutróficos, 20 (20%) como sobrepeso e 6 (6%) como obesos. Sendo a prevalência de sobrepeso maior no sexo feminino, representado por 13 (65%) adolescentes. Entretanto, a obesidade teve prevalência igual entre os sexos. Conclusão: houve prevalência de adolescentes eutróficos, porém o índice de sobrepeso e obesidade foram elevados. Cabe ao pediatra, além da orientação para hábitos saudáveis de vida como a prática de esportes, a monitorização e o desenvolvimento pleno da criança e do adolescente, frente às novas morbidades encontradas, como o sobrepeso e a obesidade. Desta maneira, é de extrema importância a análise das curvas de peso, estatura e IMC dos adolescentes na consulta de rotina, possibilitando o diagnóstico precoce de sobrepeso e obesidade e atuando na prevenção de algumas doenças de adultos, como hipertensão arterial, diabetes mellitus e síndrome metabólica, nas quais, o excesso de massa corpórea é um fator de risco importante.

P03- AVALIAÇÃO DOS NÍVEIS PRESSÓRICOS EM ESCOLARES DE UMA ESCOLA MUNICIPAL DA CIDADE DE CASCAVEL-PR

***Ingrid Sheila Zavaleta Obregon**, Deisi Vanessa Franciscato, Giselle Lustosa de Mello, Marcos Antonio da Silva Cristovam, Adriana Chassot Bresolin, Helaine Maruska Vieira Silva, Raysa Cristina Schmidt, Fernanda Teixeira Ortega, Mariana de Freitas Brites, Emanuelle Elene Malacario de Campos, Gleice Fernanda Costa Pinto Gabriel, Nelson Ossamu Osaku, Tenille Giacobo Pires, Nayara Ligida L.A.C. Souza,Fernanda Soares da Silva, Edirlene Doroti Wisniewski*

Instituição: Hospital Universitário do Oeste do Paraná - Cascavel - PR

Introdução: a mensuração da pressão arterial é hoje reconhecida como um componente importante da rotina pediátrica. A hipertensão arterial infantil é uma doença com alta morbidade, além de ser preditora de hipertensão arterial na vida adulta, assim tanto a prevenção quanto o diagnóstico precoce podem predizer o prognóstico. Objetivos: verificar os níveis pressóricos de um grupo de estudantes de uma escola pública. Método: o estudo foi realizado em uma escola municipal do município de Cascavel – PR no período de janeiro de 2009 a dezembro de 2010. Foram avaliadas 463 crianças, sendo 212 do sexo feminino e 251 do sexo masculino, com idade entre 5 e 12 anos de idade. A pressão arterial foi mensurada através do método auscultatório, utilizou-se estetoscópio para a ausculta dos sons de Korotkoff, e esfigmomanômetro para compressão da artéria braquial. Para a classificação da pressão arterial, foi inicialmente determinado o percentil da estatura/idade de cada estudante, com base na referência do NCHS/CDC, 2000. De acordo com o percentil de estatura/idade, classificou-se a pressão arterial conforme o sexo, utilizando-se a recomendação do *The Fourth Report on the Diagnosis, Evaluation, and Treatment of High Blood Pressure in Children and Adolescents*. Os critérios utilizados para classificação foram: pressão arterial normal (pressão arterial < percentil 90); pré-hipertensão (pressão arterial entre percentis 90 a 95); hipertensão estágio 1 (percentil 95 a 99mmHg) e hipertensão estágio 2 (pressão arterial > percentil 99 mais 5mmHg). Para análise dos dados, as categorias de hipertensão arterial estágio 1 e 2 foram categorizadas como hipertensão. Resultados: das 463 crianças avaliadas,199 (42,98%) foram classificadas como pressão arterial normal, 246 (53,13%)foram incluídas no grupo pré-hipertensão e 18 (3,88%) foram classificadas como hipertensão, dentre estes, houve uma prevalência do sexo feminino (sexo feminino: 66,66%, sexo masculino: 33,33%). Conclusões: o estudo mostrou que a prevalência da pressão arterial elevada foi de 3,88%. O monitoramento da PA em escolares mostra-se como importante medida para detectar precocemente crianças e adolescentes com níveis pressóricos elevados, e a intervenção adequada é necessária para diminuir a morbimortalidade cardiovascular e renal futura.

P04 - DERMATITE ATÓPICA - PERFIL CLÍNICO DOS PACIENTES ATENDIDOS NO SERVIÇO DE DERMATOLOGIA PEDIÁTRICA

***Renata Robl**, Marcela Robl, Laura Rialto Saito, Cristina de Oliveria Rodrigues, Monica. Nunes Lima, Vânia Oliveira de Carvalho*

Instituição: Hospital de Clínicas da Universidade Federal do Paraná (HC-UFPR) - Curitiba-PR

Introdução: a dermatite atópica (DA) é uma doença inflamatória da pele comum na infância. Sabe-se que a colonização bacteriana por *Staphylococcus aureus* é a infecção mais frequente. No entanto, existem poucos dados epidemiológicos com relação à população pediátrica com DA. O objetivo do estudo foi caracterizar o perfil da DA na faixa pediátrica, determinar as características clínicas e evolutivas e avaliar a infecção bacteriana. Método: foi um estudo observacional, analítico e retrospectivo. Foram revisados os prontuários de pacientes menores de 16 anos do Serviço de Dermatologia Pediátrica do HC-UFPR, com diagnóstico clínico de DA no período de janeiro de 2009 a dezembro de 2011. Os dados foram tabulados em planilha Microsoft Excel® e analisados no Statistica 7.1 (Statsoft). Foram aplicados os testes t-Student e teste do Qui-quadrado Pearson/Yates e realizada análise multivariada. Resultado: o total foi de 353 pacientes com predomínio do sexo feminino (1,2/1). Havia história pessoal de outras doenças atópicas em 40% e 53% tinham história familiar de atopia. Desses, 70% tinham ambos os pais com antecedentes alérgicos. A doença iniciou antes do primeiro ano de vida em 54% dos pacientes. Prurido foi a principal queixa (82,4%). A descrição do fator de piora estava presente em 20% dos casos, sendo 83% associado a mudanças de temperatura. Havia lesão em mais de uma localização em 98% dos pacientes. Os lactentes tiveram mais lesão na face, tronco e face extensora de membros; os pré-escolares e escolares mais nas flexuras cubital e poplítea. Todos utilizaram algum tipo de hidratante e 90,4% utilizaram corticoide tópico. 63% dos pacientes tiveram mais de uma consulta médica. No retorno para avaliação, 59,1% apresentaram melhora clínica. Na análise multivariada, dentre os fatores que influenciaram na resposta ao tratamento viver na área rural foi um fator de proteção (OR 1,87 IC 1,01-3,44; $p < 0,04$). E contato com animal doméstico aumentou a chance de resposta inadequada ao tratamento (OR 0,10- IC 0,01-0,94; $p < 0,04$). Havia pelo menos um episódio de infecção secundária bacteriana em 22,6% dos pacientes e o *Staphylococcus aureus* foi identificado em 63,6% das culturas. Conclusão: a DA teve início precoce. O prurido foi a principal queixa. A topografia das lesões variou conforme a faixa etária. Viver na área rural foi um fator de proteção. Contato com animal doméstico aumentou a chance de ter resposta inadequada ao tratamento. O principal agente isolado foi *S. aureus*.

P05 - DIAGNÓSTICO TARDIO DE COARCTAÇÃO DE AORTA

Fabíola de Moura Cremonese, Maria Mônica Machado Ulsenheimer, Sandra Lira Medeiros, ***Renata Robl***

Instituição: Hospital de Clínicas da Universidade Federal do Paraná (HC-UFPR) - Curitiba-PR

Introdução: a coartação da aorta é uma malformação congênita comum, encontrada em aproximadamente 5 a 8% dos pacientes com cardiopatia congênita. É definida como um estreitamento na aorta, mais frequentemente em sua porção descendente, próximo a inserção do canal arterial. O exato mecanismo pelo qual é produzida não é inteiramente conhecido. As manifestações clínicas variam conforme o grau da lesão. No período neonatal pode ocorrer insuficiência cardíaca congestiva e choque logo após o fechamento do ducto arterial. Crianças maiores podem queixar-se de fadiga, cefaleia, alterações visuais e câimbras em membros inferiores. A pressão arterial está elevada em 90% dos casos e os pulsos arteriais dos membros inferiores apresentam amplitude reduzida. A falência ventricular esquerda pode ocorrer em qualquer momento da história natural da doença não tratada. O diagnóstico é confirmado por meio de exames de imagem, os quais auxiliam na escolha da opção terapêutica (dilatação por balão por cateterismo ou cirurgia). Objetivo: enfatizar a importância de um exame físico completo pelo pediatra, incluindo aferição de pressão arterial e palpação de pulsos arteriais nos quatro membros em todas as idades. Métodos: apresentar um caso de diagnóstico tardio de coarctação de aorta em paciente atendido em um hospital terciário. Caso clínico: M.B.C, masculino, branco, 10 anos e 1 mês, em acompanhamento por asma há 2 anos e 6 meses. Queixa-se de dor torácica de moderada intensidade há 1 ano, 1 a 2 vezes por semana, com duração de 30 minutos. Relata dores em membros inferiores desde os 3 anos de idade. Sem outras queixas. Ao exame físico apresenta pressão arterial 120/70 mmHg em membro superior direito (sistólica acima do percentil 95 para estatura e idade), pulsos em membros inferiores não palpáveis. Ecocardiograma: aumento e hipertrofia do ventrículo esquerdo, função sistólica normal. Coartação de aorta entre carótida e subclávia esquerda com gradiente máximo de 51mmHg e médio de 18mmHg. Paciente foi encaminhado para avaliação com cardiologista pediátrico para posterior procedimento corretivo. Conclusão: a coarctação de aorta é uma causa de hipertensão arterial secundária grave em crianças cujo diagnóstico é fundamentalmente clínico. É importante o conhecimento por parte dos pediatras da apresentação clínica da doença para que o seu diagnóstico seja precoce, alterando assim a sobrevida e prognóstico da criança acometida. A aferição de pressão arterial e a palpação de pulsos nos quatro membros são fundamentais no atendimento rotineiro dessa população.

P06 - EDEMA AGUDO HEMORRÁGICO DA INFÂNCIA. UM CASO CONFUNDIDO COM MAUS TRATOS

Marcela Robl*, Renata Robl, Kerstin Taniguchi Abagge, Vânia Oliveira de Carvalho*

Instituição: Hospital de Clínicas da Universidade Federal do Paraná (HC-UFPR) - Curitiba-PR

Introdução: Edema agudo hemorrágico da infância (EAHI), também conhecido como Doença de Finkelstein, é uma vasculite leucocitoclástica incomum, que acomete principalmente crianças entre 4 meses e 3 anos de idade. É considerada por alguns autores a forma benigna da Púrpura de Henoch–Schoenlein, pois acomete apenas a pele. Caracteriza-se por febre, lesões púrpuricas na face, pavilhões auriculares e membros, bem como edema das extremidades. A etiologia é desconhecida, embora um gatilho infeccioso seja a principal hipótese. A exuberância das lesões pode assustar os familiares e médicos, gerando investigações desnecessárias e confusão com maus tratos. Os pacientes apresentam bom estado geral e a doença se resolve espontaneamente em 1-3 semanas. Recorrência ou sequelas são raras. Objetivo: demonstrar as características clínicas, evolutivas e o diagnóstico diferencial do EAHI. Métodos: Apresentar um caso de EHAI, diagnosticado no ambulatório de Dermatologia Pediátrica do HC-UFPR. Foi realizada revisão do prontuário médico e da literatura. Caso clínico: menina de cinco meses apresentou lesões no pavilhão auricular e região malar de início eritematosa. Houve aumento progressivo de tamanho das lesões com cor vinhosa, que posteriormente, apresentaram clareamento central. No 2º dia, evoluiu com edema de pálpebra e depois de toda a face, mãos e pés. Apresentou quadro viral com tosse, coriza e picos febris. Foi considerada a hipótese de abuso infantil pelo médico que prestou atendimento na unidade básica de saúde e acionado o conselho tutelar. No 5º dia de evolução, houve piora do quadro com novas lesões no membro inferior sendo, então, encaminhada para avaliação no HC-UFPR. Ao exame, as lesões na face eram intensamente purpúricas e em formato de medalhão. Havia pápulas e placas vinhosas no membro inferior e planta, raras no membro superior. Poupavam o tronco. Persistia com edema de face, mãos e de pés. Os exames laboratoriais (hemograma, função renal e coagulograma) estavam normais. Houve resolução parcial das lesões. Após 5 dias, apresentou recidiva. Foi realizada biópsia cutânea, que confirmou o diagnóstico com a presença de vasculite leucocitoclástica. Houve melhora completa 10 dias após a recidiva. Conclusão: por se tratar de uma dermatose infrequente e cujo diagnostico diferencial se faz com maus tratos, chamamos a atenção para o reconhecimento precoce da mesma.

P07 - FATORES DE RISCO DE ORIGEM MATERNA E O DESENVOLVIMENTO NEUROPSICOMOTOR DE PREMATUROS

***Katia Aceti Oliver**, Sérgio Antônio Antoniuk, Isac Bruck*

Instituição: Universidade Federal do Paraná

Introdução: o bem estar materno contribui diretamente com a integridade e desenvolvimento do feto intra-útero. Algumas patologias ou hábitos maternos durante a gestação podem afetar diretamente a sua descendência e colaborar para o mau desenvolvimento motor e cognitivo destes recém-nascidos em curto e longo prazo. Objetivos: comparar o desenvolvimento neuropsicomotor de prematuros sem fatores de risco perinatais e neonatais (baixo risco) portadores de fatores de risco maternos com prematuros de baixo risco e baixo risco maternos. Metodologia: foram avaliadas 61 crianças com idade próxima de um ano, sendo 39 prematuros de baixo risco (grupo I), e 22 prematuros com fatores de risco maternos (grupo II). Aos dois anos de idade foram avaliadas 39 crianças, sendo 25 prematuros de baixo risco (grupo I), e 14 prematuros com fatores de risco maternos (grupo II). Os prematuros tiveram suas idades corrigidas para 40 semanas. As crianças foram avaliadas pelo Teste de Triagem Denver II em idades próximas de um e dois anos. Foram considerados testes alterados quando o resultado indicava cautela ou suspeita de atraso do desenvolvimento. Resultados: com um ano de idade corrigida, o grupo I apresentou 26 (66,7%) exames considerados normais, 12 (30,8%) resultados de cautela e 1 (2,6%) suspeito de atraso no desenvolvimento. O grupo II apresentou 15 (68,2%) exames normais, 7 (31,8%) resultados de cautela e nenhum exame suspeito de atraso no desenvolvimento (p=0,77). Aos dois anos de idade corrigida o grupo I apresentou 17 (68%) exames normais, 6 (24%) exames com resultado de cautela e 2 (8%) suspeitas de atraso no desenvolvimento e o grupo II apresentou 10 (71,4%) exames normais, 4 (28,6%) resultados de cautela e nenhum exame com suspeita de atraso no desenvolvimento (p=0,94). Conclusão: os fatores de risco materno estudados não foram identificados como de grande importância para o desenvolvimento de prematuros, desde que estes tenham nascido em boas condições e não tenham apresentado fatores de risco significantes no período perinatal e neonatal.

P08 - FATORES RELACIONADOS AO PROCESSO DA ANTECIPAÇÃO DA MENARCA EM UM MUNICÍPIO DO SUL DO BRASIL

*Adriana Beletato dos Santos Balancieri, **Ana Júlia Mendes Franco**, Adryelle Gouvêa, Laina Caroline Baldin Canova, Renata Oliveira Toffolo, Tiara Romeiro, Érika Cristina Ferreira, Maria Dalva de Barros Carvalho, Sandra Marisa Pelloso*

Instituição: Universidade Estadual de Maringá (UEM) – PR

Introdução: a menarca é um importante indicador de maturidade sexual. Quando ocorre antes dos doze anos está associada a um maior risco para doenças cardiovasculares, maior risco de gravidez na adolescência e câncer de mama com consequentes problemas emocionais. Em países desenvolvidos houve uma grande redução na idade da menarca no século XX, atribuída a melhorias nas condições sociais e nutricionais. Objetivo: avaliar a idade da menarca, fatores relacionados e identificar se este processo de antecipação puberal ainda ocorre no município de Maringá-PR. Método: estudo transversal, com meninas de 8 a 15 anos de um colégio da rede pública. Amostra estratificada por idade com 134 participantes, sendo que duas meninas foram excluídas por puberdade precoce. Aplicado um questionário com características relacionadas à idade, raça, nível socioeconômico, peso ao nascer, idade da menarca da criança, mãe e avó seguida por avaliação antropométrica e de estádio puberal. A idade da menarca foi avaliada pelo método *status quo* e retrospectivo. O método *status quo* utiliza apenas a idade cronológica da menina no dia da investigação e a resposta "sim" ou "não" com relação à ocorrência da menarca. O método retrospectivo avalia com maior precisão a idade da menarca em anos e meses e foi aplicado àquelas meninas que já apresentavam a menarca. Foi utilizado o programa *Statistica* 8.0 para análise dos dados. Resultados: a idade média dos sujeitos do estudo foi de 12,2 anos (DP ± 2,1), sendo que 71 (53,8%) já haviam menstruado. A idade média da menarca foi de 11,75 anos (DP ± 1,82 e IC 95% 10,2-13,3). Houve diferença entre a idade da menarca da criança e da avó (p = 0,0001) e redução de 5,4 meses entre a criança e a mãe (p = 0,06). A idade da telarca foi menor (9,73; p = 0,00001) entre as meninas com menarca antes dos 12 anos. Não foi observada associação com outras características pesquisadas. Conclusões: este estudo demonstra que no Sul do Brasil, na cidade de Maringá-PR, a idade da menarca ainda está em redução com média de 11,75 anos, seguindo a tendência secular de antecipação da menarca comprovada pela redução significativa entre as gerações (criança e avó). A idade da menarca foi relacionada à idade da telarca. São necessários estudos futuros para identificar outros fatores relacionados a esta precocidade sexual.

P09 - HEMANGIOMA DA INFÂNCIA - AVALIAÇÃO RETROSPECTIVA DURANTE 11 ANOS EM UM SERVIÇO DE DERMATOLOGIA PEDIÁTRICA

Luciana Rodrigues Fernandes de Oliveira, Vânia Oliveira de Carvalho, ***Kerstin Taniguchi Abagge****, Leide Parolin Marinoni*

Instituição: Hospital de Clínicas da Universidade Federal do Paraná (HC-UFPR) - Curitiba-PR

Introdução: o Hemangioma da Infância (HI) é o tumor benigno mais comum da criança. É classificado clinicamente em superficial, profundo ou misto. Geralmente ausente ao nascimento, tem uma fase de crescimento e involui até os 9 anos de vida. Podem ocorrer algumas complicações como ulceração na fase proliferativa, disfunção de órgãos e desfiguração. A conduta é expectante e apenas 10% das lesões precisam de tratamento. A corticoterapia sistêmica foi a modalidade mais empregada até 2008 quando houve o advento do propranolol sistêmico que por seus poucos efeitos colaterais e boa resposta clinica é o tratamento de escolha. Objetivo: avaliar as características clínicas e evolutivas do hemangioma da infância nos pacientes atendidos em um serviço terciário. Método: avaliação retrospectiva dos prontuários dos pacientes atendidos no ambulatório durante o período de janeiro de 2000 a julho de 2011, com o diagnóstico clínico de hemangioma da infancia e idade inferior a 15 anos. Foram excluídos os com dados incompletos. Os dados foram tabulados em planilha Microsoft Excel® e analisados no programa *Statistica* 7.1 (Statsoft). Foram aplicados os testes *t-Student* e teste do Qui-quadrado Pearson/Yates. Resultados: entre os 368 pacientes havia 2,8 meninas para 1 menino. A lesão surgiu até os 45 dias de vida em 90% dos casos e estava localizada na cabeça e pescoço em 49%, no tronco em 20%, nos membros em 21% e no períneo em 7%. Havia uma única lesão em 82%, duas lesões em 10% e três ou mais em 7%. O hemangioma superficial representou 60% dos casos, o misto 33% e o profundo 5%. Ulceração ocorreu em 16% dos HI, com mediana de idade de 120 dias, (90% até os 11 meses de idade). Entre os ulcerados 52% eram superficiais, 44% mistos e 5% profundos. Os hemangiomas mistos ulceram mais frequentemente ($p < 0,05$). A localização da ulceração foi 40% na cabeça e pescoço (principalmente periorificiais), 29% no períneo, 13% tronco, 15% nos membros. Os hemangiomas ulceram mais frequentemente no períneo ($p < 0,05$). Foram tratados 29 (7,8%) pacientes por comprometimento funcional e/ou estético, por crescimento rápido ou pelo tamanho exagerado da lesão. Entre os que trataram 65% eram localizados na cabeça e pescoço, 15% no membro superior, 11% no tronco e 7% no períneo. O corticoide sistêmico foi utilizado por 17 pacientes com tempo médio de uso de 64 dias e estes evoluíram com Cushing. O propranolol sistêmico foi utilizado a partir de 2008 em 12 pacientes com tempo médio de uso de 240 dias, sem efeitos colaterais. Conclusão: HI é um tumor de caráter benigno, mais comum no sexo feminino, a forma superficial foi a mais comum. Ulceração foi a complicação mais frequente e ocorreu nos hemangiomas mistos localizados no períneo. Os pacientes com tratamento sistêmico tinham em sua maioria HI misto. O propranolol é uma alternativa promissora pela sua resposta clínica e poucos efeitos colaterais.

P10 - INSUFICIÊNCIA ADRENAL PRIMÁRIA: RELATO DE CASO

Ingrid Sheila Zavaleta Obregon*, Marcos Antonio da Silva Cristovam, João Paulo Silva Leite, Fernanda Soares da Silva, Deisi Vanessa Franciscato, Renan Augusto Pereira, Rejane Pacheco de Sousa, Nelson Osamu Osaku, Julio Ricardo Ramos, Gleice Fernanda Costa Pinto Gabriel*

Instituição: Hospital Universitário do Oeste do Paraná - Cascavel-PR

Introdução: a insuficiência adrenal primária (IAP) caracteriza-se por uma hipofunção da glândula, com prejuízo na produção de glicocorticoides e/ou mineralocorticoides. Diversas etiologias estão envolvidas nesta patologia, como mecanismos autoimunes, doença granulomatosa, e outras causas como infecção por citomegalovírus ou vírus da imunodeficiência humana (HIV), adrenoleucodistrofia, dentre outras. A doença se manifesta muitas vezes por uma sintomatologia inespecífica como: fadiga, perda de peso, náuseas e vômitos, dificultando o diagnóstico. Pode cursar ainda com hiperpigmentação cutânea, hipotensão e hipoglicemia. Os exames para rastreamento consistem na dosagem de cortisol e ACTH, sendo o padrão ouro o teste de resposta do cortisol à administração de ACTH. A hidrocortisona constitui a base da reposição de glicocorticoides, e para a suplementação de mineralocorticoides, geralmente se utiliza a fludrocortisona. O objetivo deste trabalho foi relatar um caso de IAP atendido no HUOP, além de breve revisão de literatura sobre a IAP em um paciente da faixa etária pediátrica. Relato de caso: GFD, 5 meses, sexo feminino, prematura de 36 semanas, admitida na UTI neonatal devido à doença de membranas hialinas. Evoluiu com sepse neonatal e icterícia, necessitando de fototerapia. Dez dias após internação, apresentou hiperpigmentação cutânea, hiponatremia e hipercalemia. Após dosagem elevada de ACTH (1120 ph/mL) e baixos níveis de cortisol no teste de estímulo com cortrosina (2,1 µg/dL), confirmou-se o diagnóstico de IAP. Foi instituído tratamento com prednisolona e fludrocortisona, com melhora progressiva do quadro clínico e laboratorial. Conclusão: dada a inespecificidade da maioria dos sinais e sintomas da IAP, a suspeita clínica torna-se muito importante para se estabelecer o diagnóstico e o tratamento adequado para estes pacientes, sendo os exames laboratoriais imperativos para a confirmação diagnóstica. Graças à precocidade diagnóstica, o caso relatado teve boa evolução e atualmente está em acompanhamento ambulatorial.

P11 - PERFIL DAS CRIANÇAS E ADOLESCENTES USUÁRIOS DE DROGAS ATENDIDAS NA REDE SÓCIO-ASSISTENCIAL EM SAÚDE MENTAL NA CIDADE DE FOZ DO IGUAÇU, PARANÁ, 2012

***Camilo Antonio de Lima**, Cynthia Borges Moura*

Instituição: Escola de Saúde Pública do Paraná em parceria com a Escola Nacional Pública / FIOCRUZ, Cascavel – PR

As drogas, tanto as lícitas quanto as ilícitas, sempre fizeram parte da histórica trajetória do homem em sociedade, seja para suprir suas necessidades fisiológicas através de medicamentos, seja para uso recreacional, social ou religioso. Elas passam a ser um problema social na medida em que constantemente há que se rever a prática de prevenção de seu uso. O objetivo deste trabalho foi traçar um perfil das crianças e adolescentes usuários de drogas atendidos na rede sócio-assistencial em saúde mental na cidade de Foz do Iguaçu – PR. Foram analisados os prontuários de 137 crianças e adolescentes entre 6 a 17 anos e 11 meses, usuários de drogas, acolhidos em instituições governamentais e não governamentais. Levantou-se a idade, sexo, renda, composição e vínculo familiar, tipo de droga preferida, idade de início do uso de drogas lícitas e ilícitas, droga de início de uso, realização de tratamento, comprometimento da drogadição/doença, oferta e tempo de tratamento nas entidades, encaminhamento à rede sócio-assistêncial da saúde mental, abordagem familiar e encaminhamento e/ou tratamento da codependência familiar. Os resultados mostraram que o predomínio foi de usuários do sexo masculino, entre 15 e 17 anos (73,2%). Aproximadamente 75% da amostra pesquisada não concluiu o ensino fundamental, sendo 14, dentre eles, analfabetos. O pouco tempo disponível para convivência em famílias de classes populares ficou nítida na amostra. As drogas ilícitas preferidas são a maconha, seguida do crack e da cocaína, houve a inversão do uso do tabaco seguido do álcool entre o tipo de droga psicoativa lícita preferida pelas crianças e adolescentes. Sendo a droga de início de consumo a maconha e a diminuição da faixa etária de início de uso de substância ilícita para a idade compreendida entre 11 a 14 anos. Tais resultados apontam a necessidade de aprimoramento das Políticas Públicas sobre Drogas e o oferecimento de educação e inserção social, tanto para as crianças e adolescentes quanto para seus familiares.

P12 - QUALIDADE DO PRÉ-NATAL PRESTADO ÀS MÃES DE FETOS MALFORMADOS

*Sílvia Verônica de Geus, **Katia Aceti Oliver***

Instituição: Hospital Infantil Pequeno Príncipe - Curitiba - PR

Introdução: malformações congênitas são definidas como todo defeito na constituição de algum órgão ou conjunto de órgãos que determine uma anomalia morfológica estrutural presente no nascimento. Os avanços diagnósticos pré-natais, o atendimento do recém-nascido na sala de parto e os cuidados em unidades de terapia intensiva, tem gerado maiores índices de sobrevivência entre estes pacientes, o que torna indispensável a necessidade de adequado diagnóstico das anomalias congênitas para o prognóstico e elaboração do tratamento do paciente afetado, assim como para o aconselhamento genético aos pais. Objetivo: verificar se o atendimento pré-natal tem possibilitado a antecipação do diagnóstico de malformações para adequado atendimento aos recém-nascidos. Métodos: estudo transversal com coleta de dados a partir de questionários aplicados às mães e a partir dos prontuários dos pacientes com malformações congênitas internados na Unidade Intensiva Neonatal de hospital de referência em cirurgia neonatal no período de 22 setembro de 2010 a 22 setembro de 2011. Malformação congênita foi considerada como a presença de qualquer anormalidade estrutural ao nascimento, diagnosticada através do exame clínico e/ou exames complementares (radiografia, ultra-sonografia, tomografia, ou ressonância magnética) durante o acompanhamento na Unidade Neonatal. Resultados: Ocorreu neste período o total de 211 internamentos dos quais 66 pacientes (30%) apresentaram malformações congênitas. Das 66 mães, 63 responderam ao questionário sobre a frequência de consultas pré-natal. Dentre essas, 28 (44,4%) não tinham conhecimento de que seus filhos seriam portadores de malformações e 35 sabiam (55,6%). Dentre as 28 pacientes que não sabiam da existência de malformações em sua prole, 20 fizeram mais de 4 consultas de pré-natal (71,4%) e 14 (50%) compareceram a 7 ou mais consultas. Estas mães eram residentes no Estado do Paraná, sendo que apenas uma não indicou endereço, 9 (32,1%) eram moradoras de pequenos centros e 18 (64,3%) moradoras em municípios com mais de 100.000 habitantes. A consulta pré-natal nesse estudo teve média de 8 consultas. Do total de mães cujos filhos fizeram parte do estudo, a maioria (70,3%), realizou 7 ou mais consultas de pré-natal, 26% realizaram 4-6 consultas e 1,8% não realizou pré-natal. O Ministério da Saúde preconiza um número mínimo de seis consultas para uma gestação de baixo risco. Conclusão: nesse estudo 44,4% das gestantes não obtiveram o diagnóstico prévio da malformação congênita, mesmo quando houve alta frequência de consultas de pré-natal, indicando a possibilidade de qualidade deficiente dos exames realizados no pré-natal para o diagnóstico de malformações ou a não realização destes. Um pré-natal inadequado dificulta as ações de saúde necessárias para o melhor atendimento em centros de referência de pacientes portadores de malformações e compromete o prognóstico dessas crianças.

P13 - RELATO DE CASO – INTOXICAÇÃO POR CARBAMATO

***Renata Robl**, Marcelo Rodrigues, Izrail Cat, José Eduardo Carreiro, Adriana Koliski, Cinthia Franck Mendonça de Anunciação, Mayana Maria de Almeida Menezes Leal*

Instituição: Hospital de Clínicas da Universidade Federal do Paraná (HC-UFPR). Curitiba-PR

Introdução: as intoxicações exógenas são caracterizadas por sinais e sintomas clínicos e/ou alterações laboratoriais, provavelmente ou possivelmente compatíveis, apresentados por todo aquele indivíduo exposto a substâncias químicas. Mesmo com a escassez de dados estatísticos, sabe-se que é um problema de saúde pública, particularmente na faixa etária pediátrica. Um dos principais agentes envolvidos é o carbamato (conhecido popularmente como chumbinho), cujo principal antídoto é a atropina. Objetivo: descrever a utilização de altas doses de atropina para reversão da intoxicação por carbamato. Método: revisão do prontuário médico e da literatura. Caso clínico: menina, 14 anos, com mal-estar, tontura, sudorese e vômitos após 1 hora da ingestão de brigadeiro, de origem desconhecida. Evoluiu com piora progressiva da tontura e sudorese, com fraqueza de membros inferiores e sialorreia. Levada a Unidade Básica de Saúde inconsciente e apresentou parada cardiorespiratória, sendo reanimada e realizado intubação orotraqueal. Três familiares também ingeriram o mesmo alimento e apresentavam quadro clínico semelhante; dois deles também estavam em ventilação mecânica. Deu entrada na UTI pediátrica do HC-UFPR, após 4 horas do início do quadro. Ao exame físico apresentava-se comatosa, com cianose labial, extremidades frias, pupilas mióticas, sialorreia, espasmos musculares difusos e piloereção. Com base no quadro clínico e epidemiologia, foi feita a hipótese de intoxicação por carbamato. Dessa forma, foi realizado suporte ventilatório e hemodinâmico, sedação e analgesia, lavagem gástrica com carvão ativado e atropinização. Após 3 horas de internamento, permanecia com contrações musculares importantes, cianose labial e miose. Evoluiu com necessidade de aumento da dose de atropina para conseguir reverter os efeitos da intoxicação. Permaneceu em uso de atropina durante 3 dias, com um total de 275mg de atropina. Apresentou boa resposta ao tratamento e recebeu alta hospitalar no 7º dia de internamento, sem sequelas. Conclusão: a intoxicação por carbamato pode apresentar manifestações clínicas graves e altas doses de atropina podem ser necessárias. Cada caso deve ser individualizado.

P14 - SÍNDROME DE AICARDI – DIAGNÓSTICO NO PERÍODO NEONATAL: RELATO DE CASO

*Milene Moraes Sedrez Rover, Marcius Benigno dos Santos, Abenor Moreira Minare Filho, Nelson Ossamu Osaku, Marcos Antonio da Silva Cristovam, Ingrid Scheila Zavaleta Obregon, Doroti Wisnieski, Fernanda Soares da Silva, **Giselle Lustosa de Mello***

Instituição: Hospital Universitário do Oeste do Paraná - Cascavel-PR

Introdução: a síndrome de Aicardi foi descrita em 1965 por Aicardi e col. Representa 1 a 4% dos casos de espasmos infantis e ocorre provavelmente devido a mutação ligada ao X. Afeta apenas indivíduos com dois cromossomos X, e dos cerca de 400 casos descritos, apenas dois eram meninos, ambos com cromossomos XXY e somente um caso familial é conhecido. Os achados característicos da síndrome incluem espasmos infantis, agenesia de corpo caloso e lacunas coriorretinianas (tríade característica), frequentemente associados com coloboma do disco óptico. As lacunas coriorretinianas são os achados patognomônicos da síndrome. Objetivo: relatar um caso de síndrome de Aicardi, com diagnóstico realizado no período neonatal. Método: revisão de prontuário e revisão de literatura. Resultados: recém-nascido pré-termo, sexo feminino, 32 semanas de gestação, nasceu de parto cesáreo, Apgar 8/9, com 1640 gramas, admitido na UTI neonatal por prematuridade e baixo peso. Mãe teve hipertensão durante a gestação, sorologias negativas, sem outras intercorrências. No primeiro dia de vida apresentou crises convulsivas em espasmos associadas à palidez e queda da saturação de oxigênio. Foi iniciado fenobarbital, com bom controle das crises. O líquido cefalorraquidiano foi normal e a tomografia de crânio evidenciou agenesia de corpo caloso. A avaliação oftalmológica evidenciou lacunas coriorretinianas e coloboma de íris. O cariótipo foi normal. Inicialmente ocorreu um bom controle das crises convulsivas, persistindo com episódios de apnéia. Na evolução apresentou hipoatividade e dificuldade de sucção e deglutição. Recebeu alta da UTI neonatal com dois meses de idade cronológica. Atualmente está com 5 meses de vida e já passou por dois internamentos prolongados por broncoaspiração e sepse de ferida operatória (gastrostomia), associado a mau controle de crises convulsiva. Agora está em tratamento com fenobarbital, ácido valpróico, vigabatrina e nitrazepam com controle regular das crises. Conclusão: o prognóstico da síndrome de Aicardi é extremamente reservado, com expectativa de vida baixa em virtude do retardo mental e das convulsões intratáveis, sendo o atraso no crescimento iniciado na infância e a sobrevida, rara após os 18 anos de idade.

P15 - SISTEMA DE MONITORAMENTO DE GESTANTES E BEBÊS EM SITUAÇÃO DE RISCO PARA VIOLÊNCIA E NEGLIGÊNCIA

***Hedi Martha Soeder Muraro**, Doreen Alves Camargo, Luci Aparecida Rocha Belão, Telma Elaine Alves Rosa, Simone Cortiano*

Instituição: Secretaria Municipal de Saúde de Curitiba. Curitiba - PR

A violência fetal, definida como a violência praticada pela gestante contra o feto (gestante drogadita, alcoolista e ou negligente com o pré-natal) ou identificada quando a gestante sofre alguma forma de violência física ou negligência, foi incluída, em 2007, na notificação da Rede de Proteção de Curitiba. O sistema de monitoramento foi estruturado em 2009 para aperfeiçoar a cobertura e a qualidade dos sistemas de informação assim como incentivar ações integradas e intersetoriais de assistência para gestantes e crianças menores de 1 ano em situação de risco na atenção básica, possibilitando o encaminhamento para atendimento médico, apoio psicossocial, educacional e mesmo jurídico Essas ações estão alinhadas com uma das metas prioritárias do Município, que consiste em manter o coeficiente de mortalidade infantil abaixo de 10 por mil nascidos vivos. O coeficiente em 2011 foi de 8,68 (dados preliminares). O processo tem início, em nível central, com a seleção de notificações que apontam para situações de risco para violência ou negligência. É, então, enviada uma ficha contendo informações, perguntas norteadoras e sugestões de intervenção para a unidade de saúde de residência da paciente, solicitando-se resposta por escrito. Cada resposta é analisada, podendo ser gerada uma nova comunicação se o caso não for considerado suficientemente acompanhado ou se surgirem novas possibilidades de melhorar a ação. Todas as informações coletadas são digitadas em sistema Epi-info para posterior análise. Em 2011, 19,5% das notificações referiam-se a situações de risco para violência ou negligência. Em 344 gestantes notificadas o uso de drogas e álcool e ausência de pré-natal foram prevalentes e o maior número delas tinham 16 a 29 anos de idade. Em 259 mães de crianças até 30 dias de idade, o uso de drogas e álcool foi observado em 49,6% das mães, a ausência de pré-natal em 34% e a presença de três ou mais gestações anteriores em 32% das mães. Os resultados demonstraram melhor interação entre os agentes envolvidos e maior integração entre o nível central e as unidades de saúde. Isso permitiu uma identificação precoce das situações de vulnerabilidade capazes de se tornarem fatores determinantes do óbito fetal, infantil e materno. Esse monitoramento passou a dar visibilidade para situações que geram novas demandas para a gestão pública intersetorial, como por exemplo, ampliação de ambulatórios de saúde mental e da atenção integrada ao uso e abuso de álcool e drogas, ampliação do número de vagas em centros de educação infantil e em unidades de acolhimento. A identificação e quantificação dos casos de risco na gestação e primeiro ano de vida evidenciou a necessidade de enfrentar equações complexas como o tratamento da drogadição, o planejamento familiar na adolescência ou em casos de doenças crônicas e a atenção às questões sociais.

P16 - TUBERCULOSE NA INFÂNCIA: RELATO DE CASO

*Carmem Maria Costa Mendonça Fiori, **Giselle Lustosa de Mello**, Marcos Antônio da Silva Cristovam, Milene de Moraes Sedrez Rover, Deise Vanessa Franciscato, Fernanda Soares da Silva, Nayara Lígida L. Assed Caires de Souza, Michael Mello Constantino, Myrian Veloso, Raphael Cipriani, Simone Pereira de Souza Guerreiro Rodrigues, Suelin Pereira*

Instituição: Hospital Universitário do Oeste do Paraná - Cascavel-PR

Introdução: a tuberculose na infância constitui um desafio diagnóstico. O diagnóstico de tuberculose na infância fundamenta-se no quadro clínico-radiológico, epidemiologia de contato com tuberculose e interpretação da prova tuberculínica. Em crianças a positividade em cultura do escarro é baixa. O Ministério da Saúde propõe uma tabela de pontuação, que independe de dados bacteriológicos e histopatológicos, mas é de grande utilidade uma vez que crianças na maioria dos casos são abacilíferas. Relato de caso: V.M.L.B., 4 anos, admitido no HUOP em 23/08/2012 com história de febre constante há 11 dias, tosse produtiva, prostração, irritabilidade e dispneia. Tratada na cidade de origem com amoxicilina por 4 dias, sem melhora clínica, foi tratado com ceftriaxona por mais três dias, sem resposta clínica, sendo necessária oxigenioterapia. Deu entrada no HUOP com quadro de palidez, taquidispneia, batimento de asas de nariz, taquicardia e diminuição do murmúrio vesicular em bases pulmonares. Iniciou-se tratamento com oxacilina e cefepime, no segundo dia de internação a oxacilina foi substituída por vancomicina. Entre os dados epidemiológicos havia história de contato com tuberculose (irmã). Exames: hemograma:leucocitose com desvio à esquerda e anemia; radiografia de tórax:escavações e opacidades alveolares à esquerda; tomografia de tórax:processo pneumônico à esquerda; pesquisa de BAAR em lavado gástrico:três amostras negativas; teste da prova tuberculínica: 8 mm. Para iniciar tratamento utilizou-se a tabela do Ministério da Saúde (abaixo) para diagnóstico de tuberculose na infância, na qual quarenta pontos permite iniciar o tratamento. Ao aplicar os dados do paciente para a soma de pontos, obteve-se a pontuação: contato próximo nos últimos dois anos (10 pontos), teste tuberculínico igual a oito milímetros (15 pontos), imagem radiológica com escavação (15 pontos), porém com desconto de 10 pontos, pois houve melhora com uso de antibióticos, sintomas há mais de duas semanas, haja visto que após a admissão hospitalar o pré-escolar permaneceu com quadro de tosse (15 pontos), dessa forma somou-se quarenta e cinco pontos, indicando um diagnóstico muito provável de tuberculose. Foi tratado com pirazinamida, rifampicina e isoniazida com melhora clínica, recebeu alta hospitalar para término do tratamento ambulatorialmente. Conclusão: o pré-escolar foi tratado com esquema tríplice com boa evolução. É importante incluir no diagnóstico diferencial de pneumonias a tuberculose, porque diagnóstico precoce melhora o prognóstico.

P17 - USO DE ÁCIDO FÓLICO PERIGESTACIONAL E MALFORMAÇÕES DE SISTEMA NERVOSO CENTRAL

Sílvia Verônica de Geus, ***Katia Aceti Oliver***

Instituição: Hospital Infantil Pequeno Príncipe – Curitiba - PR

Introdução: as malformações de Sistema Nervoso Central (SNC) são as mais frequentes dentre as malformações congênitas e a suplementação de folato na dieta de mulheres antes e durante a fase inicial da gestação diminui a ocorrência desses defeitos. Métodos: foi realizado estudo transversal no qual foram respondidos questionários sobre o uso de ácido fólico durante o período anterior à gestação e até 12 semanas gestacionais por mães de recém-nascidos portadores de malformações de SNC no período de 22/09/10 a 22/09/11 em Unidade de Terapia Intensiva Neonatal (UTIN). Resultados: durante um ano foram internadas na UTIN 211 pacientes sendo que 66 (30%) eram portadores de grandes malformações e, dentre estes, 14 apresentavam malformações de SNC (21,2%). Três mães cujos filhos apresentavam malformações de SNC (21,4%) tomaram ácido fólico em período desde a descoberta da gestação até 8 semanas gestacionais e duas (14,3%) iniciaram após as 8 semanas de gestação, as demais não fizeram uso em período periconcepcional (78,6%). Nenhuma dessas mães iniciou a medicação em período préconcepcional. Dentre as mães que tiveram filhos com alguma malformação, três fizeram uso adequado de ácido fólico (antes do início da gestação e mantiveram por mais de 8 semanas de idade gestacional). Nestes casos as crianças apresentaram síndromes genéticas não apresentando, no entanto, malformações de tubo neural. Conclusão: o uso de ácido fólico antes de iniciar a gestação e durante o período embriológico pode ser de grande importância para a formação e integridade do tubo neural e a prevenção de malformações de SNC.

ARTIGO ORIGINAL

FUNDAMENTOS DO EXAME NEUROLÓGICO NEONATAL. O QUE O PEDIATRA PRECISA SABER?

NEONATAL NEUROLOGICAL EXAMINATION. WHAT PEDIATRICIANS NEED TO KNOW?

Paulo Breno Noronha Liberalesso

Resumo

O exame neurológico neonatal é complexo e muito laborioso, principalmente nos prematuros e nos recém nascidos internados em unidades de terapia intensiva. A utilização de técnica adequada associada ao uso de materiais apropriados são essenciais para o sucesso do exame neurológico. Neste artigo, destacamos os principais aspectos da semiologia neurológica no período neonatal, descrevendo os mais importantes reflexos primitivos.

Palavras-chave: exame neurológico neonatal, recém nascido.

Abstract

The neonatal neurological exam is very complex and laborious, especially in premature and newborn infants hospitalized in intensive care units. The use of appropriate technique associated with the use of adequate materials are critical to the success of the neurological examination. In this paper, we emphasize the main aspects of the neurological examination in the neonatal period, describing the most important primitive reflexes.

Key words: neonatal neurological examination, newborn.

Introdução

Provavelmente um dos segmentos mais complexos da neurologia pediátrica é a neurologia neonatal, particularmente quando a avaliação do recém-nascido (RN) precisa ser realizada dentro de uma unidade de terapia intensiva, em crianças prematuras e gravemente enfermas. Há uma série de particularidades no exame médico nos primeiros dias de vida, e estes detalhes precisam ser conhecidos para que o exame clínico propicie diagnósticos precoces.

O objetivo deste artigo não é esgotar um assunto tão extenso e nem ser específico esmiuçando os inúmeros detalhes do exame neurológico neonatal, mas sim fornecer aos colegas pediatras os fundamentos da semiologia nesta faixa etária.

A utilização de técnica adequada associada ao uso de materiais apropriados são essenciais para o sucesso do exame neurológico. Basicamente, para examinar um RN, é necessário um oftalmoscópio, um martelo neonatal de reflexos e uma fita métrica.

Há algumas regras básicas que devem ser seguidas e que aumentam muito a eficácia do exame neurológico nos primeiros dias de vida. A primeira e, provavelmente a mais importante, diz respeito ao melhor momento para a realização da avaliação. Recém-nascidos (RNs) devem ser examinados entre duas mamadas, ou seja, pelo menos uma hora após a alimentação. Recém-nascidos examinados com fome podem gerar a falsa impressão de irritabilidade e aumento do tônus. Se o exame é realizado logo após o aleitamento, a criança pode se apresentar fisiologicamente sonolenta e hipotônica, impossibilitando uma análise correta do estado mental da criança.

Departamento de Neuropediatria do Hospital Pequeno Príncipe. Pós-graduado em Epileptologia. Mestre em Neurociências. Doutor em Distúrbios da Comunicação Humana.

PBNL: *Rua Desembargador Motta, 1070 80250-060 Curitiba-PR*

e-mail: paulo.neuroped@gmail.com

Fundamentos da semiologia clássica

Seguindo a propedêutica clássica, o exame neurológico tem início pela ectoscopia, através da análise da pele e do comportamento geral da criança.

Inicialmente, não se deve alterar a posição em que o RN encontra-se. Uma regra básica para o exame de crianças pequenas é "primeiro olhar e depois tocar".

Na pele, deve-se buscar por lesões que sugiram alterações ocorridas no período de derivação do ectoderma, particularmente manchas de coloração café com leite, lesões hipocrômicas, acrômicas ou de coloração vinhosa. Determinadas neuromesoectodermoses (facomatoses) podem ser diagnosticadas já nos primeiros dias de vida com a observação criteriosa da pele do RN. Ainda durante a ectoscopia, é possível avaliar a mobilidade dos membros, do segmento cefálico e a motricidade facial (mímica), podendo-se identificar paresias, plegias e assimetrias de movimentação. O examinador deve buscar por lesões elevadas ou deprimidas (seios cutâneos), além de pilificação anormal, particularmente em topografia da coluna vertebral, que possam sugerir alterações neurológicas subjacentes.

O perímetro cefálico

A antropometria é um método simples e barato de se avaliar crianças, devendo ser utilizada em todo exame pediátrico. A aferição do perímetro cefálico (PC) deve ser realizada em todas as consultas, quer de RN quer de lactentes maiores. Embora os limites da normalidade sejam amplos e sofram alterações conforme o gênero e a idade gestacional, em RN a termo o PC varia ao redor de 35cm ± 2cm, aproximando-se de 37cm nos meninos e 34 nas meninas. Esta medida tem maior importância do ponto de vista sequencial do que como medida isolada, uma vez que o crescimento craniano reflete diretamente o crescimento e desenvolvimento do tecido cerebral subjacente. A aferição do PC é tão mais importante quanto mais nova é a criança, pois particularmente nos primeiros dois anos de vida, há uma correlação direta entre doenças neurológicas que aumentam o PC (como a hidrocefalia e massas tumorais sólidas) e doenças neurológicas que diminuem o PC (como malformações cerebrais, lesões isquêmicas extensas, infecções intrauterinas). Sinais que obrigam a investigação da macrocrania (PC acima do +2DP) são o aumento de tensão nas fontanelas e o afastamento das suturas cranianas. RN ou lactentes com microcefalia (PC abaixo do -2DP) devem ser sempre investigados quanto à integridade do tecido cerebral.

Nos prematuros, o PC aumenta rapidamente nos primeiros meses de vida até atingir um platô ao aproximar-se do valor médio (P50). Lembrar, ainda, que a tabua craniana nos prematuros é bastante fina, podendo ter sua morfologia alterada pelo contato prolongado com o plano de apoio (berço, cama). Desse modo, achatamento dos ossos temporais e parietais é relativamente comum nos prematuros, provocando aumento do diâmetro ântero-posterior (escafocefalia).

Para a correta aferição do PC, uma fita métrica inelástica deve ser posicionada sobre a proeminência occipital e o arco da sobrancelha, sendo assim obtida a circunferência craniana máxima. Embora se trate de um procedimento simples, ele deve ser realizado com técnica apropriada, pois 1mm de espessura no couro cabeludo altera em mais de 5mm o PC aferido.

A progressão do PC no primeiro ano de vida é, em condições fisiológicas, 2cm ao mês no primeiro trimestre, 1cm ao mês no segundo trimestre e 0,5cm ao mês no terceiro e quarto trimestres. Os valores médios bem como os desvios padrões são estabelecidos pela Organização Mundial de Saúde e adotados nas cadernetas de saúde das crianças utilizadas no Brasil.

O exame das fontanelas

O exame das fontanelas é relativamente simples, mas fundamental para a avaliação neurológica neonatal. A fontanela anterior - FA (bregmática) é constituída pela aproximação dos ossos frontais e parietais, devendo estar fechada ao redor de 12 meses. Geralmente, tem forma de um losango com maior diâmetro no sentido das suturas coronais. Em prematuros, é comum que a fontanela anterior permaneça palpável até próximo do segundo ano de vida. Um discreto retardo de fechamento da FA como sinal isolado não indica, necessariamente, uma anormalidade neurológica subjacente. A fontanela posterior - FP (lambdoide) é formada pela aproximação dos ossos occipitais e parietais, tem forma alongada e estreita, podendo estar fechada ao nascimento ou fechar até o final do segundo mês de vida. Outras fontanelas são de menor importância clínica na avaliação neurológica do RN.

As fontanelas devem ser palpadas cuidadosamente para avaliar sua tensão. As bordas das suturas cranianas devem ser percorridas com a ponta dos dedos do examinador para identificar sinais de acavalgamento ou de afastamento anormal.

Avaliação do estado mental

Nos prematuros com idade gestacional abaixo de 28 semanas, a análise do estado mental é bastante complexa, já que estas crianças permanecem muitas horas em estado de sonolência e sono, com os olhos fechados, além da redução natural do tônus muscular axial e apendicular. De todo modo, RN com irritabilidade reagem com choro excessivo, marcante alteração da mímica facial e movimentos mais amplos dos quatro membros. RN com estado rebaixado da consciência apresentam hipotonia global, pouca resposta aos estímulos externos (motores e sonoros) e permanecem mais tempo com os olhos fechados. Lembrar sempre que a amamentação gera sonolência e redução do tônus e a fome provoca irritabilidade e aumento do tônus.

Naturalmente, com o passar dos dias, o RN neurologicamente normal deve passar mais tempo acordado e com os olhos abertos, além de reagir mais prontamente aos estímulos.

Os nervos cranianos

Somente alguns pares cranianos podem ser avaliados no período neonatal. O segundo par craniano (nervo óptico) e o terceiro par craniano (nervo óculo-motor) podem ser testados pelo reflexo pupilar (fotomotor direto e indireto). Em condições normais, o reflexo fotomotor deve estar presente a partir de 32 semanas de idade gestacional. É possível observar reatividade pupilar a partir de 28 semanas de idade gestacional, embora até mesmo crianças mais jovens possam reagir com piscamento quando foticamente estimuladas. O reflexo óculo-vestibular pode ser testado observando a movimentação ocular durante delicadas manobras de movimentação lateral da cabeça.

O quinto par craniano (nervo trigêmeo), responsável pela sensibilidade facial, pode ser testado pela estimulação direta da face. O oitavo par (nervo vestíbulo-coclear), responsável pela audição e equilíbrio, pode ser testado utili-

zando um pequeno sino há aproximadamente 20cm da face do RN. A resposta ao estímulo auditivo pode ser mais intensa, com movimentos amplos dos membros, ou mais discreta, somente com alteração da mímica facial.

A simples observação da criança chupando uma chupeta, deglutindo saliva ou mamando é suficiente para testar o V (nervo trigêmeo), VII (nervo facial), IX (nervo glossofaríngeo), X (nervo vago) e XII (nervo hipoglosso). O I par craniano (nervo olfatório) não pode ser testado no período neonatal. O teste do XI par craniano (nervo acessório) é realizado inclinando o segmento cefálico para cada lado e palpando o músculo esternocleidomastóide.

O exame motor e dos reflexos

Força muscular é definida como a capacidade de exercer tensão contra uma resistência. Para iniciar o exame da motricidade do RN, o segmento cefálico deve estar alinhado com o tronco, a fim de evitar o reflexo tônico-cervical assimétrico. RN com idade gestacional até 28 semanas, habitualmente, apresentam-se flácidos, não tem o tônus flexor estabelecido e não demonstram reação de resistência a extensão motora. A partir de 32 semanas de idade gestacional, o tônus flexor passa a ser percebido, principalmente nas extremidades, e surge discreta resposta de resistência quando o examinador realiza extensão dos membros superiores e inferiores. A partir de 36 semanas, o tônus flexor já pode ser observado de forma clara, envolvendo cotovelos e joelhos, enquanto a resistência a extensão dos membros torna-se cada vez mais evidente.

Embora no período neonatal a força muscular seja de mais difícil classificação, ela pode ser dividida em (a) grau 5 – normal – mobilidade completa contra resistência e contra a força da gravidade; (b) grau 4 – boa – mobilidade integral contra a força da gravidade e ainda mantendo certo grau de resistência; (c) grau 3 – regular – mantém movimentos contra a força da gravidade, mas não se contrapõe a resistência; (d) grau 2 - fraca – mantém mobilidade no mesmo plano, mas não contra a gravidade; (e) grau 1 - mínima – sinais de contratilidade muscular, mas insuficiente para mover o membro e (f) grau 0 - ausente – não há sinais de contração muscular. Lembrar que, independentemente da idade gestacional, coréia, atetose, mioclonias e movimentos bruscos descritos como espasmos musculares, são sempre anormais no período neonatal.

Os reflexos musculares profundos (osteotendinosos) devem ser testados sempre durante o exame neurológico. RN com idade gestacional inferior a 32 semanas apresentam respostas musculares reflexas discretas. A partir de 36 semanas de idade gestacional os reflexos profundos passam a ser semelhantes aos do RN a termo podendo ser visualmente observados.

Integração topográfica dos reflexos musculares profundos - (a) bicipital em C5 e C6; (b) tricipital em C6 e C7; (c) estilorradial em C5 e C6; (d) flexor dos dedos em C7, C8 e T1; (e) cúbito-pronador em C6 e T1; (f) patelar em L2 a L4 e (f) aquileu em S1 e S2. Os reflexos superficiais tem a seguinte integração – (a) cutâneo-abdominal superior em T6, T7, T8 e T9 e inferior em T10, T11 e T12; (b) cremastérico em L1 e L2 e (c) cutâneo-plantar em L5-S1.

Os reflexos primitivos

É importantes lembrarmos que a presença dos reflexos primitivos (ou primários) não garante a integridade do tecido cerebral, uma vez que estes são integrados ao nível do tronco encefálico e da porção mais alta da medula espinhal. Deste modo, reflexos primitivos podem estar presentes mesmo na ausência cerebral (anencéfalos e hidranencéfalos). A anormalidade nestes reflexos pode ser caracterizada por sua persistência além do período devido, por seu desaparecimento precoce, por sua ausência ou assimetria.

O **reflexo de sucção** pode ser obtido introduzindo um dedo enluvado ou o dorso da mão do próprio RN em sua boca. Deve estar presente a partir de 28 semanas de idade gestacional. Contudo, somente a partir de 32 semanas passa haver adequada coordenação entre a sucção e a deglutição, tornando o ato de sugar realmente efetivo do ponto de vista nutricional. O reflexo da sucção presente assegura a integridade do V, VII e XII pares cranianos.

O **reflexo da voracidade** ou dos **pontos cardeais** é testado tocando a comissura labial, a porção perilabial superior e interior em sentido lateral. A resposta esperada é o desvio dos lábios para o lado estimulado, devendo estar presente em todos os RN após 28 semanas de idade gestacional. Caracteristicamente este reflexo diminui a partir do terceiro mês e deve estar totalmente abolido após o sexto mês de vida. Sua presença demonstra integridade do V e VII pares cranianos.

O **reflexo de Moro** pode ser testado de diversas maneiras, visando alterar a relação estabelecida entre o segmento cefálico e o tronco, estando a criança em posição supina. A partir de 32 semanas de idade gestacional o reflexo de Moro já pode ser observado, porém de forma incompleta (somente a fase extensora). Antes de 28 semanas de idade gestacional, o reflexo de Moro habitualmente não pode ser desencadeado. Após 36 semanas de idade gestacional este reflexo já pode ser observado em sua forma completa (fases extensora e flexora). É fundamental que os movimentos reflexos dos membros superiores sejam simétricos e amplos. Em crianças neurologicamente normais, este reflexo deve estar completamente abolido após seis meses de vida e deve se tornar incompleto após o segundo ou terceiro mês de vida. A presença do reflexo de Moro assegura a integridade proprioceptiva cervical integrada, principalmente, ao nível da coluna cervical (C5 e C6).

O **reflexo tônico-cervical assimétrico** (reflexo de Magnus e De Klein) pode ocorrer espontaneamente em RN normais ou pode ser desencadeado durante o exame por rotação cuidadosa da cabeça. Ele é definido semiologicamente pela extensão do membro superior do mesmo lado da face e flexão do membro superior contralateral (posição do esgrimista). Este reflexo deve surgir já nos primeiros dias de vida, atingir seu auge ao redor do segundo mês e desaparecer em seguida. Deve, obrigatoriamente, estar abolido após o sexto mês de vida.

Os **reflexos de preensão palmar** e plantar devem estar presentes ao nascimento e consistem no fechamento das mãos e flexão dos dedos dos pés, respectivamente, quando se estimula, pelo toque, a palma das mãos e a planta dos pés. Ao redor de quatro meses, o reflexo de preensão palmar é substituído pela preensão palmar voluntária. O reflexo de preensão plantar permanece por toda a vida. A presença da preensão palmar reflexa indica integridade ao nível medular de C5, C6 e C7 e a presença da preensão plantar indica integridade ao nível de S1.

O **reflexo cutâneo-plantar** é provocado pela estimulação da porção lateral do pé do RN, sendo considerado normal a extensão do hálux (podendo ou não ser acompanhado pelos demais artelhos). A inversão do reflexo, ou seja, a flexão do hálux, ocorre geralmente entre 10 e 15 meses de vida. A presença deste reflexo no RN indica integridade ao nível de L4 e S1.

O **reflexo da marcha automática** é facilmente observado segurando o RN pelas axilas e deslocando seu corpo para frente. A marcha reflexa deve desaparecer até o segundo ou terceiro mês de vida. O **reflexo contra anteparo** é provocado inclinado o RN frente a um pequeno degrau. Imediatamente, a criança flexiona o joelho e eleva o pé sobre o anteparo, indicando integridade córtico-cerebelar.

O **reflexo de sustentação dos membros inferiores** (reflexo postural) é obtido com o apoio da planta dos pés do RN em uma superfície sólida. A resposta esperada é a extensão dos membros inferiores, tronco e segmento cervical. Sua ausência não tem significado, necessariamente, patológico.

O **reflexo glabelar** é provocado com um leve toque sobre a glabela, desencadeando o fechamento das pálpebras. Por se tratar de um reflexo de defesa, ele não desaparece durante toda a vida. **O reflexo orbicular dos lábios** é provocado percutindo o lábio superior (próximo ao *filtrum*), desencadeando a contração da musculatura orbicular dos lábios. Sua presença não é obrigatória no período neonatal. O **reflexo mentoniano** pode ser observado pela percussão do mento. Estando o RN com a boca aberta, o ato reflexo provoca seu fechamento devido contração do músculo masseteriano. Sua ausência ou assimetria sugere alteração motora do V par craniano (nervo trigêmeo).

O exame neurológico do RN é laborioso e bastante complexo, sendo necessária certa experiência para realizá-lo de forma adequada. No presente artigo, longe de esgotar o assunto, nosso objetivo foi ressaltar aos colegas pediatras alguns dos aspectos fundamentais desta semiologia.

Referências Bibliográficas

1. Fonseca, LF; Pianetti, G; Xavier, CC. Compêndio de Neurologia Infantil. Rio de Janeiro: Editora MEDSI, 2002.

2. Diament, A; Cypel, S. Neurologia Infantil. São Paulo: Editora Atheneu, 2005.

3. Martin, JH. Neuroanatomia: Atlas e Texto. Porto Alegre: Editora Artes Médicas, 1998.

4. Volpe, JJ. Neurological evaluation. In: Volpe JJ. Neurology of the newborn. 4th edition. Philadelphia: W.B. Saunders, 2001;103-33.

5. Painter, MJ. Neurological evaluation of newborns, infants, and older children. In: Albright AL, Pollack IF, Adelson PD. Principles and practice of pediatric neurosurgery. New York: Thieme, 1999;3-19.

ARTIGO DE REVISÃO

MIOCARDITE AGUDA EM CRIANÇAS – REVISÃO DE LITERATURA

ACUTE MYOCARDITIS IN CHILDREN - LITERATURE REVIEW

Marjorie Uber[1], Marcelo Rodrigues[2], Adriana Koliski[3], Sandra L. Medeiros[4], Maria Monica M. Ulsenheimer[5], José Eduardo Carreiro[6], Izrail Cat[7]

Instituição vinculada: Serviço de UTI Pediátrica e Cardiologia Pediátrica, do Departamento de Pediatria do Hospital de Clínicas, da Universidade Federal do Paraná – Curitiba PR.

Resumo

Objetivos: revisar a literatura, mostrando a importância de se suspeitar de Miocardite Aguda frente a manifestações clínicas típicas e atípicas.

Métodos: pesquisa eletrônica de artigos nas bases de dados PubMed e Lilacs, incluindo artigos pertinentes relacionados.

Resultados: miocardite é a inflamação aguda do músculo cardíaco. Apresenta alta morbimortalidade. Isso se deve principalmente ao fato de suas manifestações clínicas serem inespecíficas. Podem variar de dor abdominal isolada até sintomas cardíacos graves, e, portanto, serem facilmente confundidas com outras doenças pediátricas mais comuns, levando a erro e atraso diagnóstico. A etiologia principal é viral, especialmente Adenovírus e Enterovírus. Alguns exames complementares, como eletro e ecocardiograma, e a pesquisa laboratorial de enzimas cardíacas (troponinas e creatinoquinases) são auxiliares ao diagnóstico, mas o padrão ouro é a biópsia endomiocárdica. Infarto agudo do miocárdio e pericardites são diagnósticos diferenciais. Estes pacientes devem ser conduzidos em Unidade de Terapia Intensiva, e o tratamento fundamenta-se basicamente no suporte à função cardíaca, além de outras modalidades ainda em estudo.

Conclusões: apesar de rara, a miocardite aguda é mais prevalente na população pediátrica e se destaca pelo seu potencial de gravidade. É necessário estar atento a esta entidade de manifestações inespecíficas, para instituir tratamento precoce e reduzir a morbimortalidade.

Palavras-chave: miocardite, inflamação, terapia intensiva, dor abdominal.

Abstract

Objectives: to review current international information, showing the importance of suspecting acute myocarditis in typical and also atypical clinical manifestations.

Methods: broad research in PubMed and Lilacs databases, including relevant related articles.

Results: myocarditis is the acute cardiac muscle inflammation. It represents high rates of morbimortality. This is mainly due to its nonspecific clinical manifestations – varying from isolated abdominal pain to serious cardiac symptoms – that can easily be confused with other more common pediatric acute diseases, leading to wrong and late diagnosis. Main etiology is viral, specially Adenoviruses and Enteroviruses, Some tests, such as electro and echocardiography, plus the laboratorial dosage of cardiac biomarkers (troponin and creatine kinase) help the diagnosis, although the golden standard is endomyocardial biopsy. Acute myocardial infarction and pericarditis are important differentials. These patients must be conducted in an Intensive Care Unit. The treatment is based in cardiac function support, and some other modalities still in study.

Conclusions: despite its rare frequency, acute myocarditis is more prevalent in the pediatric group, and stands out for its severe potential. Therefore, it is necessary to be alert to this clinically nonspecific diagnosis, in order to state early treatment and reduce morbimortality.

Key words: myocarditis, inflammation, intensive care, abdominal pain.

1. Médica Residente em Pediatria pelo Hospital de Clínicas da UFPR. 2. Médico da UTI Pediátrica do Hospital de Clínicas da UFPR. 3. Mestre em Pediatria pela UFPR. Médica da UTI Pediátrica do Hospital de Clínicas da UFPR. 4. Médica responsável pela disciplina de Cardiologia Pediátrica do Departamento de Pediatria da UFPR. 5. Mestre em Pediatria pela UFPR. Médica do Departamento de Pediatria do Hospital de Clínicas da UFPR. 6. Doutor em Pediatria pela UFPR. Professor Adjunto do Departamento de Pediatria da UFPR. 7. Pós-Doutor em Pediatria pela UFPR. Professor Titular do Departamento de Pediatria da UFPR.

MU: *Rua Manoel Eufrásio, 403, ap. 121 Juvevê 80.030-440 Curitiba-PR*

Telefones: res.: (41) 3352-4727 cel.: (41) 9619-9668 e-mail: marjorieu@gmail.com

Introdução

Miocardite é o acometimento inflamatório do músculo cardíaco. Representa 0,5/10.000 das consultas de emergência pediátrica[1], e 16-20% das autópsias de crianças com síndrome da morte súbita infantil[2]. Apresenta manifestações habitualmente inespecíficas, variando de alterações eletrocardiográficas assintomáticas, até falência cardíaca, o que contribui para a dificuldade diagnóstica. O dano à célula muscular cardíaca pode levar a arritmias e comprometimento hemodinâmico grave, com alta morbimortalidade.

Discussão

As miocardites atingem as diversas faixas etárias, mas apresentam maior frequência e especial dificuldade diagnóstica no grupo pediátrico, com alto índice de falha no diagnóstico na primeira consulta[1]. Pode ser fulminante, aguda ou crônica; focal ou difusa. É potencialmente grave, podendo causar lesão cardíaca crônica e, se não diagnosticada, pode ser fatal[3]. Suas manifestações clínicas inespecíficas podem ser confundidas com doenças comuns na infância, como mostra Freedman *et al*, 2007: 57% das miocardites receberam, em seu estudo, um diagnóstico original de pneumonia ou asma[3].

Sua incidência é bastante variável e provavelmente subestimada. É importante causa de morte, especialmente em crianças menores, chegando a 16-20% das autópsias de crianças com síndrome da morte súbita[4,5]. Representam, segundo alguns estudos, de 9-14% de todas as cardiomiopatias. Estima-se ainda que em torno de 10% das crianças com insuficiência cardíaca e cardiomiopatia dilatada apresentem patogênese viral[5].

A etiologia infecciosa é a mais comum: principalmente viral (cerca de 38% das miocardites)[6], bacteriana, por fungos e parasitas. Entre as virais, o Adenovírus tem sido atualmente mostrado como principal agente (55-60% das miocardites virais), seguido do Enterovírus, que antes predominava nos estudos (30-35%, especialmente Coxsakie A e B), além do Epstein-Barr, Citomegalovirus, Parvovírus B19, Influenza A e B, varicela zoster, HIV[1,6,7].

Após a invasão direta de vírus cardiotrópicos, há formação de um infiltrado celular, com linfócitos NK e macrófagos, aumento dos mediadores inflamatórios, bem como a expansão clonal de células B, culminando em intenso processo inflamatório local[1,6]. Há também a liberação de autoanticorpos contra proteínas musculares (anti alfa miosina e anti beta adrenoreceptor), levando a lise celular[6].

Também pode ter como causa: cardiotoxicidade, por ciclofosfamida, cocaína, álcool e monóxido de carbono; hipersensibilidade a drogas, como metildopa, dobutamina. Ou fazer parte de quadros sistêmicos, como Doença de Kawasaki ou Doença Celíaca[1].

Clinicamente a miocardite aguda inclui pródromos virais, como febre, mialgia, astenia; além de sintomas inespecíficos dos tratos respiratório e gastrointestinal, associados a história recente de infecção viral. Os sintomas podem variar: dor torácica (por vezes mínima/ausente), taquicardia, taquipneia, síncope, arritmias, choque e até apresentação com morte súbita[5,6]. Pode ocorrer dor abdominal, apesar de pouco frequente, a qual decorre da diminuição da perfusão gastrointestinal secundária a disfunção miocárdica[3]. Quando a dor é associada a vômitos, merece atenção clínica, especialmente na ausência de outros sinais de grastroenterite aguda, pois é descrito na literatura o achado de miocardite aguda em autópsias de pacientes com queixa de dor abdominal[3]. Sinais de insuficiência cardíaca (hepatomegalia, oligúria, alteração do sensório) podem ser igualmente encontrados[1].

Laboratorialmente, culturas e sorologias detectam apenas um terço dos casos e o diagnóstico é bastante complexo. O padrão-ouro é a biópsia endomiocárdica. Por ser um método bastante invasivo e de sensibilidade variável(8), é indicado apenas em alguns casos, como: insuficiência cardíaca refratária, piora da fração de ejeção, arritmias com instabilidade hemodinâmica, suspeita de miocardite eosinofílica necrotizante ou de células gigantes[6].

Alguns exames complementares auxiliam o diagnóstico. O raio X de tórax pode mostrar cardiomegalia, congestão pulmonar, derrame pleural, com uma sensibilidade de aproximadamente 55%. As alterações do eletrocardiograma (ECG) mais frequentes são: anormalidades de ST, bloqueios, sobrecargas atrioventriculares, com sensibilidade de 93%. A avaliação ecocardiográfica pode evidenciar aumento de câmaras, redução da fração de ejeção e discinesias[1,3,5,9].

Enzimas cardíacas e proteínas musculares se elevam na presença de lesão miocárdica, pela liberação de seus componentes intracelulares. São elas a creatinoquinase (CK) (valor normal = 30-200 U/L), sua isoforma CK-MB (valor normal = até 24 U/L), e as troponinas. Troponinas I, C e T fazem parte do complexo proteico que permite a interação cálcio-dependente entre miosina e actina[10,11].

A Troponina I tem especial valor nos pacientes pediátricos, está presente entre 3-6 horas da injúria inicial, e persiste elevada por até 8 dias[10]. Sua sensibilidade é comparável à CK-MB, porém com aumento da especificidade, uma vez que a sua única fonte é cardíaca, diferentemente das troponinas C e T, que também são encontradas no músculo esquelético[11]. Hirsch *et al*, 1997, propôs o valor de corte de 2,0 ng/mL, que, em seu estudo, foi encontrado em crianças sem alterações cardíacas[11].

Ressonância magnética e cintilografia também são auxiliares, porém ainda necessitam de maiores estudos para serem recomendadas de rotina.

Pericardites e infarto agudo do miocárdio são incluídos no diagnóstico diferencial[3]. Para a distinção destas entidades clínicas, deve-se considerar que, nas miocardites, os padrões de alterações do ECG e do ecocardiograma são regionais, e a angiografia coronariana é normal.

O monitoramento deve ser realizado em unidade de terapia intensiva, e o tratamento compreende essencialmente a manutenção suportiva da função cardíaca, com diuréticos, vasodilatadores, beta-bloqueadores, inibidores de ECA, inotrópicos, digitálicos e até antiarrítmicos[6,12,13].

Há outras modalidades ainda em estudo. Levando-se em conta os mecanismos auto-imunes das miocardites agudas, uma opção seria a imunossupressão, com corticoide (prednisona), associado ou não a azatioprina ou ciclosporina. Vários autores apontam que a imunossupressão parece ser superior à terapia suportiva isolada, mas o tema ainda é controverso. Principalmente pela falta de trabalhos randomizados controlados[7,14].

Baseado na hipótese de melhorar o *clearance* viral, diminuindo a resposta inflamatória local, a Imunoglobulina endovenosa vem sendo utilizada, com resultados variáveis[1,4]. Sabe-se que sua ação é tanto antiviral quanto anti-inflamatória. Entretanto, ainda não há dados consistentes para recomendar o uso desta modalidade rotinei ramente[7].

A mortalidade oscila entre 12-50%[1,6]. Cerca de 60-70% se recuperam totalmente, e uma proporção pouco estabelecida, porém ao redor de 12-40%, evolui para cardiomiopatia crônica[1]. Aproximadamente 10% das cardiomiopatias dilatadas decorrem de miocardite, com sobrevida menor que 50% em 5 anos[6,13]. A persistência do vírus no miocárdio leva a lesão progressiva e piora da função cardíaca. A miocardite fulminante, apesar de potencialmente mais grave, apresenta melhor prognóstico a longo-prazo, uma vez que a resposta inflamatória intensa é capaz de eliminar os agentes virais mais rapidamente[5].

Conclusões

Apesar de rara, a miocardite aguda é mais prevalente na população pediátrica e merece destaque pelo seu potencial de gravidade e possível evolução para cardiopatia crônica. Pode se manifestar com sintomas inespecíficos, como dor abdominal e vômitos, levando a grande índice de erro diagnóstico. Sendo assim, é necessário que os profissionais da saúde estejam atentos a esta entidade, de modo a minimizar a falta de identificação e instituir o suporte terapêutico precoce, reduzindo a morbimortalidade.

Referências Bibliográficas

1. Durani Y, Giordano K, Goudie BW. Myocarditis and Pericarditis in Chilldren. Pediatr Clin N Am 57 (2010) 1281-1303.

2. Shatz A, Hiss J, Arensburg B. Myocarditis misdiagnosed as sudden infant death syndrome (SIDS). Med Sci Law 1997;37:16–8.

3. Freeman SB, Haladyn K, Floh A, Kirsh JA, Taylor G, Thull-Freedman J. Pediatric Myocarditis: Emergency Department Clinical Findings and Diagnostic Evaluation. Pediatrics 2007;120;1278-1285.

4. Mason JW, O'Connell JB, Herskowitz A, Rose NR, McManus BM, Bilingham ME, Moon TE. A Clinical Trial of Immunosuppressive Therapy for Myocarditis. N Engl J Med 1995; 333:269-275. August 3, 1995.

5. Shekerdemian L, Bohn D. Acute viral myocarditis: epidemiology and pathophysiology. Pediatr Crit Care Med 2006 vol. 7, No. 6: p S1-7.

6. Magnani JW, Dec GW. Myocarditis: Current trends in diagnosis and treatment. Circulation. 2006;113:876-890.

7. Maisch B, Hufnagel G, Kölsch S, Funck R, Richter A, Rupp H, Herzum M, Pankuweit S. Treatment of Inflammatory Dilated Cardiomyopathy and (Peri)Myocarditis with Immunosssupression and I.V. Immunoglobulins. Herz. 2004;(6):624-636.

8. Feldman AM, McNamara D. Medical Progress: Myocarditis. New England Journal of Medicine November, 9, 2000; 343:1388-1398.

9. Checchia PA, Kulik TJ. Acute viral myocarditis: diagnosis. Pediatr Crit Care Med 2006 vol. 7, No. 6: p S8-11.

10. Godoy MF, Braile DM, Neto JP. A Troponina como marcador de injúria celular miocárdica. Ar Bras Cardiol, volume 71, nº 4, 1998.

11. Hirsch R, Landt Y, Porter S, Canter CE, Jaffe AS, Ladenson JH, Grant JW, Landt M. Cardiac troponin I in pediatrics: normal values and potencial use in the assessment of cardiac injury. J Pediatr 1997;130:872-7.

12. Schwartz SM, Wessel DL. Medical cardiovascular support in acute viral myocarditis in children. Pediatr Crit Care Med 2006 vol. 7, No. 6: p S12-16.

13. Allan CK, Fulton DR. Treatment and prognosis of myocarditis in children. UpToDate. Atualização em 2010, 6 Janeiro.

14. Feltes TF, Adatia I. Immunotherapies for acute viral myocarditis in the pediatric patient. Pediatr Crit Care Med 2006 vol. 7, No. 6: p S17-19.

OSTEOGÊNESE IMPERFEITA TIPO III - RELATO DE CASO

OSTEOGENESIS IMPERFECT TYPE III - CASE REPORT

Débora Carla Chong e Silva[1], Flávia Maria Weffort Ferreira[2], Mariana Pramio Singer[2], Pollyanna de Oliveira Molão[2], Renata Bragato Futagami[2]

Instituiução vinculada: PUCPR – Hospital Pequeno Príncipe

Resumo

Objetivo: evidenciar características clínicas da osteogênese imperfeita tipo III, facilitar seu conhecimento e evitar assim o erro diagnóstico e possível iatrogenização dos pacientes.

Método: relato de caso com a apresentação típica da patologia. A partir deste realizou-se uma revisão bibliográfica considerando-se os principais aspectos já estudados pela literatura especializada.

Resultado: no presente relato paciente de 19 dias de vida apresentou desde o período neonatal múltiplas fraturas sendo diagnosticada osteogênese imperfeita tipo III.

Conclusões: a osteogênese imperfeita é uma doença rara decorrente de alterações quantitativas ou qualitativas na produção de colágeno tipo I. Sua forma mais comum de apresentação é a forma leve da doença ou subtipo I, esta, de bom prognóstico. O caso apresentado se trata do tipo III da doença, a forma mais grave compatível com a vida. O tratamento de escolha é feito com Pamidronato Dissódico, que melhora a mineralização óssea.

Palavras-chave: osteogênesis imperfecta, pamidronato, bifosfonados.

Abstract

Objective: present the clinical characteristics of osteogenesis imperfect type III to help in its recognition avoiding misdiagnosis and possible iatrogenic events for the patients.

Methods: case report that leads to the typical presentation of the pathology. A literature review was made from this regarding the main aspects already described on specialized literature.

Results: case report of a 19 days of age patient that presented multiple fractures since the neonatal period being diagnosed osteogenesis imperfect type III.

Conclusion: osteogenesis imperfect is a rare caused by quantitative or qualitative changes on collagen type I production. The most comum subtype is a mild form of the desease, subtype I, with good prognosis. The case presented is a subtype III, the most severe form compatible with life. The treatment is based with use of pamidronate, improving bone mineralization.

Key words: osteogenesis imperfecta, pamidronato, bifosfonados.

Introdução

A osteogênese imperfeita (OI) é uma afecção do tecido conjuntivo de caráter hereditário que se manifesta por diversas alterações fenotípicas como diminuição da massa óssea, múltiplas fraturas, dentinogênese imperfeita, fragilidade óssea, baixa estatura e perda da audição[1-2].

A incidência da OI é estimada em cerca de 1 para 200.000 nascimentos[1] e atualmente existem cerca de 12.000 portadores no Brasil[3].

Embora a patogênese ainda não esteja bem definida, acredita-se que ocorra uma mutação em um dos tipos de genes codificadores de colágeno do tipo I (COLIA1 e COLIA2)[4]. Essas mutações culminarão em diversos defeitos qualitativos e quantitativos na molécula do colágeno tipo I, principal proteína encontrada nos ossos, tendões, ligamentos e escleróticas. De acordo com as implicações ocorridas em cada indivíduo é possível classificá-los em quatro subtipos principais baseados em dados radiográficos, clínicos e genéticos[4].

1. Professora do Internato de Pediatria do Curso de Medicina.

2. Alunas do Curso de Medicina da PUCPR.

POM: *Rua Desembargador Motta, 1648 80250-060 Curitiba-PR*

Telefones: (41) 3209-7343 / 9647-7343 e-mail: pollynnhaa@hotmail.com

Relato de caso

Paciente L.C.P.S., sexo feminino, com 19 dias de vida, filha de J.P.S., 30 anos, realizou oito consultas de pré-natal, com sorologias para doenças infecciosas negativas. Com 29 semanas em ultrassonografia morfológica constatou-se ossos encurvados e reduzidos para idade gestacional sendo diagnosticado acondroplasia. A cesárea foi realizada no dia 04/03/2011, sem intercorrências, Apgar 7 e 8 no primeiro e quinto minuto respectivamente, peso: 2300g, estatura: 43cm, perímetro cefálico: 31cm com 38 semanas de gestação.

Na avaliação neonatal foram notadas alterações ósseas sendo enviada para centro especializado com UTI neonatal aonde foi feito o diagnóstico de múltiplas fraturas e aventado o diagnóstico de OI. Foi encaminhada ao Hospital Pequeno Príncipe, no qual realizou exames radiográficos na admissão para controle das fraturas que demonstraram:

- Irregularidade de suturas cranianas correspondendo a múltiplos ossos wormianos (figura 1).

- Escoliose dorsal à esquerda e desmineralização óssea difusa (figura 2).

- Fratura escalonada de arcos costais à esquerda (4º 5º e 6º) (figura 3).

- Fratura de fêmur esquerdo, tíbia esquerda e fíbula bilateral (figura 4).

- Fratura diafisária de úmero esquerdo (figura 5).

- Sequela de fratura em úmero direito, fêmur direito e tíbia bilateral (figura 5).

Após avaliação da ortopedia pediátrica não houve indicação no momento de imobilização das fraturas, sendo iniciado Pamidronato endovenoso segundo avaliação da endocrinologia pediátrica. Em associação a medicação foi administrado Cálcio e Vitamina D.

Ao exame físico, apresentou bom estado geral, hidratada, normocorada, anictérica, eupnéica, afebril. Peso: 2165g e demais órgãos e sistemas sem alterações, exceto por:

Cabeça e Pescoço: fácies com formato triangular, fontanela aberta e normotensa, presença de escleras azuladas.

Membros: arqueamento de membros inferiores, pernas em abdução com angulação de 90 graus em relação ao corpo, aquecidos e com boa perfusão. Membros superiores fletidos e com pouca movimentação.

Recebeu alta hospitalar com orientações de retorno aos ambulatórios de ortopedia e endocrinologia em três meses para segundo ciclo de Pamidronato Dissódico.

Discussão

A OI é uma doença de caráter recessivo ou dominante ocasionada por mutações nos genes que codificam proteínas responsáveis pela formação do colágeno tipo I, fundamental para composição dos ossos, tendões, ligamentos, pele e esclera. Essa mutação (COL1A1 e COL1A2) pode determinar defeitos qualitativos ou quantitativos do colágeno tipo I, no entanto 10% dos pacientes não apresentam nenhuma mutação. Dentre os mais de 200 tipos de mutações apresentadas não se constatou correlação entre mutação e fenótipo apresentado[4].

Na histologia óssea é encontrado desorganização do tecido ósseo, correlacionada com a gravidade da doença. Segundo estudos, foi demonstrado mineralização normal, redução na largura da cortical, volume esponjoso, número e largura trabecular com aumento no turnover ósseo[4].

O quadro clínico é muito variável, podendo ocorrer desde fraturas leves secundárias a mínimos traumas até graves fraturas que comprometem a função respiratória levando o paciente ao óbito[4]. As principais manifestações clínicas são: fraturas frequentes com localizações atípicas e ao mínimo manuseio, comprometimento da estatura final pós-puberdade, escoliose dorsal, deformidades do crânio em região basilar cursando com sintomas neurológicos compressivos, esclera azulada pelo adelgaçamento da camada esclerótica com visualização dos pigmentos intra-oculares, perda auditiva do tipo condutiva ou mista, dentinogênese imperfeita, frouxidão ligamentar, alterações cutâneas, ossos wormianos, protuberância da região frontal com desproporção crânio-facial e aspecto de fácies triangular, deformidades torácicas, macrocefalia, retardo do crescimento intra-uterino[4].

Conforme a gravidade das manifestações clínicas, herança genética, diagnóstico de fraturas intra-útero e a presença ou ausência de dentinogênese imperfeita podemos classificá-los em quatro classes.

Tipo I: Forma leve e mais comum, herança autossômica dominante, escleras azuladas, fraturas na infância decorrentes de traumas leves, mais comum em ossos longos de membros e pequenos ossos de mãos e pés, costelas, perda auditiva. Subdividida em:

-A: Ausência de dentinogênese imperfeita.

-B: Presença de dentinogênese imperfeita.

Em geral há melhora significativa da ocorrência de fraturas após a puberdade. Na fase adulta evoluem com osteoporose precoce ou osteoporose acelerada pós-menopausa[1,2-4,5].

Tipo II: Forma letal que pode levar ao óbito intra-útero ou até um ano de idade, herança dominante ou recessiva, fraturas em ossos longos, pequenos para idade gestacional, posição de perna de sapo (ângulo reto da coxa em relação ao resto do corpo) e fraturas escalonadas de costelas. É indicado aconselhamento genético para os pais a fim de evitar nova gestação[1,2-4,5].

Tipo III: Forma deformante progressiva, não letal, porém grave. Herança dominante ou recessiva, peso e estatura reduzidos ao nascimento, fraturas intra uterinas e aos mínimos manuseios, levando a deformidades e incapacidades físicas. Fácies triangular, macrocefalia, perda auditiva condutiva ou mista, deformidades torácicas, dentinogênese imperfeita, estatura final muito abaixo do esperado, escoliose dorsal e escleras brancas a azuladas[1,2-4,5].

Tipo IV: Herança dominante, fraturas de ossos longos ao nascimento e após o início de deambulação, abaulamento ósseo de membros inferiores, perda auditiva e estatura final reduzida. Pode ser subdividida em A e B, assim como a tipo I. Diferencia-se do tipo I por apresentar maior desmineralização óssea. Em geral há melhora do quadro após a puberdade[1,2-4,5].

O diagnóstico da OI é eminentemente clínico radiológico baseado nos critérios clínicos classificatórios supracitados e nas alterações radiológicas sugestivas da doença. É comum encontrar sinais de osteopenia, ossos wormianos no crânio (ou crânio em mosaico), platispondilia, fêmures em fita, múltiplas fraturas em parte média das diáfises, costelas em rosário, ísquios longos e angulados e encurvamentos ósseos[5].

Não é usual a utilização de parâmetros bioquímicos para avaliação da doença, pois na maioria das vezes encontram-se normais. O tratamento é multidisciplinar visando aumentar a expectativa e qualidade de vida, levando em conta todas as possíveis manifestações clínicas encontradas. Avaliações de audiometria, oftalmologia, odontologia e desenvolvimento ósseo devem ser monitorados a fim de garantir o tratamento específico[6].

Há possibilidade de intervenção cirúrgica (operação de Sofield e Millar), indicada na recorrência de fraturas e deformidades ósseas. Consiste em múltiplas osteotomias e realinhamento ósseo com haste intramedular. Corrige as deformidades e previne temporariamente a sua recidiva[7].

O tratamento específico é feito com bifosfonatos, análogos do pirofosfato, que inibem reabsorção e remodelação óssea atuando nos osteoclastos. Em crianças a medicação de eleição é o Pamidronato Dissódico. Estudos observaram aumento da densidade mineral óssea e no tamanho dos corpos vertebrais, diminuição de fraturas, melhora da capacidade funcional, ganho de força muscular, mobilidade, deambulação e dor, no entanto sem prejudicar a consolidação de fraturas e a estatura final do paciente[6-8].

A suplementação de cálcio e vitamina D pode ser associada, porém não há comprovação científica de benefícios[2-8].

A paciente do presente relato foi classificada como tipo III. Essa forma, apesar de compatível com a vida, é grave e, portanto, necessitará de acompanhamento multidisciplinar e controles periódicos a longo prazo para amenizar as possíveis complicações decorrentes da doença.

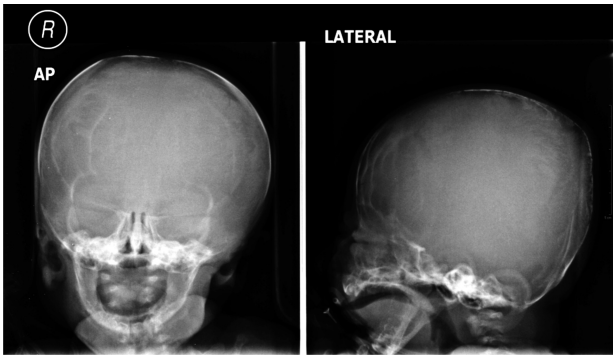

Figura 1. Radiografia de crânio: ossos wormianos.

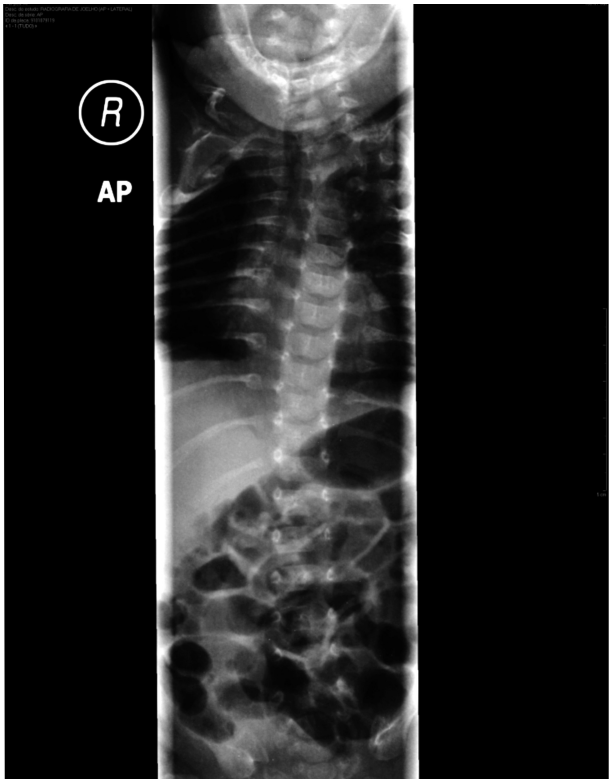

Figura 2. Radiografia de coluna torácica: escoliose.

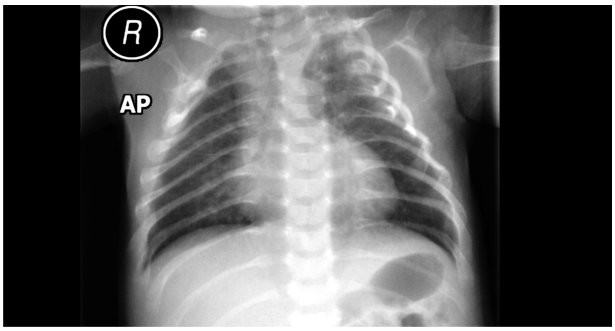

Figura 3. Radiografia de tórax: fratura escalonada de 4°, 5° e 6° arcos costais.

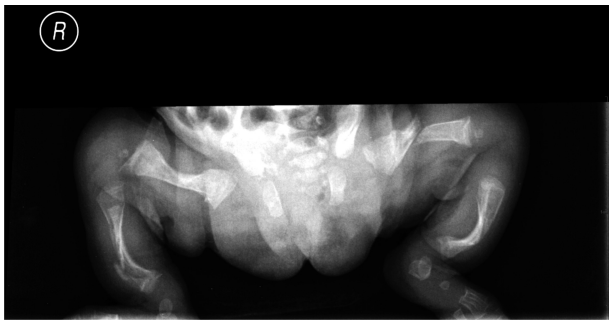

Figura 4. Radiografia de bacia: fratura em fêmur esquerdo, tíbia e fíbula bilateral.

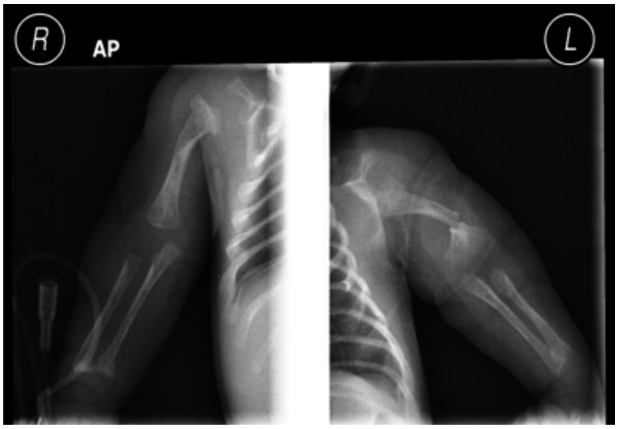

Figura 5. Radiografias de braços direito e esquerdo: fratura de úmero esquerdo.

Referências Bibliográficas

1. Kronenberg HM, Melmed S, Polonsky KS, Larsen PR, Williams Textbook of Endocrinology, 11 ª ed. Philadelphia: Saunders; 2008.

2. Behrman RE, Kliegman RM, Jenson HB. Nelson: Tratado de Pediatria, 17 ª ed. Rio de Janeiro: Elsevier; 2005.

3. Nicoletto BB, Siqueira LV, Pinheiro MC, Tonding SF, Moreira JD, Bueno AL, Behling EB. Osteogênese imperfeita e Nutrição: Relato de Caso. Rev HCPA. 2010; 30(3): 286-89.

4. Beary JF, Chines AA, Firth HV, Torchia MM. A Clinical features and diagnosis of osteogenesis imperfecta. Uptodate.com 2010. Capturado em www.uptodate.com

5. Lima JS, Nunes VRT, Souza RFF, Campos AS, Aguiar RALP, Aguiar MJB. Osteogênese imperfeita perinatal na Maternidade do Hospital das Clínicas da UFMG. Rev Med Minas Gerais. 2010; 20(4): 483-89.

6. Beary JF, Chines AA, Firth HV, Torchia MM. Management and prognosis of osteogenesis imperfecta. Uptodate.com 2009. Capturado em www.uptodate.com

7. Santili C, Akkari M, Waisberg G, Andrade ALL, Ungari C, Silva ALM. A operação de Sofield e Millar no tratamento da Osteogênese Imperfeita. Acta Ortop Bras. 2004 Out-Dez;12(4): 226-32.

8. Francis H. Glorieux, OC, MD, PhD. Experience With Bisphosphonates in Osteogenesis Imperfecta. PEDIATRICS Vol. 119 No. Supplement 2 March 1, 2007 pp. S163-S165.

NOTAS E EVENTOS

Curitiba - 25 a 27 de abril de 2013 - Informações: SPP (41) 3223-2570 - www.spp.org.br

Curitiba - 8 a 12 de outubro de 2013 - Informações: Ekipe de Eventos – (41) 3022-1247